

## Synchronous Bilateral Melanoma Metastasis to Parotid Glands: A Case Report

Seyed Reza Mousavi, Parima Safe, Barmak Gholizadeh, Adel Zeinalpour\*

Department of General Surgery, Shahid Beheshti University of Medical Sciences, Tehran, Iran

(Received: 2020/05/07

Accepted: 2021/09/04)

### Abstract

**Background:** Distant metastasis is a notorious feature of melanoma. Although rare, the parotid gland may be prone to melanoma metastasis owing to its lymphatic drainage. Incidence of melanoma increases with age; in fact, it is extremely rare for melanoma to occur in individuals younger than 20 years. It is important to be aware of the causes of parotid mass, which can be a source of metastatic melanoma from the skin of head and neck.

**Case Presentation:** In the present case report, we report on a 19-year-old female with a history of a previously resected melanocytic nevus of the scalp with slowly-growing bilateral synchronous parotid masses, found to be metastatic melanomas of both parotid glands. The patient underwent superficial and deep right parotidectomy followed by left total parotidectomy along with lymph node dissection of the cervical chain at both sides. No evidence of tumor recurrence was detected during the 18-month follow-up.

**Conclusion:** Metastatic melanoma should not be dismissed as a differential diagnosis in patients presenting with bilateral synchronous, slowly-growing masses of parotid glands in young adults.

**Keywords:** Metastatic melanoma; parotid gland

\*Corresponding author: Adel Zeinalpour

Email: adel.zeinalpour@gmail.com

## گزارش موردی متاستاز همزمان و دوطرفه ملانوم به غدد پاروتید

سیدرضا موسوی، پریماسیف، برمک قلیزاده، عادل زینالپور\*

گروه جراحی عمومی، دانشکده پزشکی، دانشگاه علوم پزشکی شهید بهشتی، تهران، ایران

تاریخ پذیرش: ۱۴۰۰/۰۶/۱۳

تاریخ دریافت: ۱۳۹۹/۰۲/۱۸

### چکیده:

**سابقه و هدف:** یکی از ویژگی‌های بسیار بد ملانوم بدخیم، متاستاز دوردست است. متاستاز ملانوم غدد پاروتید نادر است، ولی به دلیل مسیر درناژ لنفاوی آن امکان ایجاد آن وجود دارد. میزان بروز ملانوم با افزایش سن بالا می‌رود، ولی ایجاد آن در افراد جوان با سن زیر ۲۰ سال نادر است. آگاهی پزشکان در مورد علل توده پاروتید که می‌تواند ملانوم متاستاتیک از منشأ ضایعات پوستی سر و گردن باشد، بسیار مهم است.

**گزارش موردی:** مورد گزارش شده در این مقاله خانم ۱۹ ساله‌ای است با سابقه جراحی برداشتن خال ملانوسیتی در پوست سر که با توده دوطرفه همزمان با رشد آهسته در غدد پاروتید مراجعه کرده است. بیمار تحت جراحی پاروتیدکتومی سطحی و عمقی راست و سپس سمت چپ همراه با دایسکشن لنف نوده‌های فوقانی گردن در دو طرف قرار گرفت. جواب پاتولوژی از توده دو طرف ملانوم متاستاتیک گزارش شد. در پیگیری ۱۸ ماهه بیمار هیچ شواهدی از عود تومور وجود ندارد.

**بحث:** در بیمار با توده دوطرفه همزمان و با رشد آهسته در پاروتید، ملانوم متاستاتیک یکی از تشخیص‌های افتراقی است و باید به آن توجه شود. به خصوص اگر سابقه جراحی ضایعات پوستی یا مخاطی در گذشته داشته باشد.

**واژگان کلیدی:** ملانوم متاستاتیک، غده پاروتید

### مقدمه

تب، تعریق، دیسفاژی یا دیس پنه همراهی ندارد. بیمار هیچ گونه سابقه بیماری قبلی یا شرح حال فامیلی ندارد و مصرف دارو یا ماده خاصی را ذکر نمی‌کند. در معاینه فیزیکی توده بدون درد حدود  $3 \times 2$  سانتی‌متر در سمت راست و توده  $4 \times 3$  سانتی‌متر در سمت چپ در ناحیه غدد پاروتید وجود دارد. یافته دیگری به غیر از این توده‌ها در معاینه وجود ندارد. در CT اسکن انجام شده برای بیمار، توده well defined به اندازه  $2,5 \times 2$  سانتی‌متر در پاروتید راست و توده  $4 \times 3,5$  سانتی‌متر در پاروتید چپ گزارش شده است. در FNA انجام شده از توده سمت راست نتیجه پاتولوژی به نفع وجود بدخیمی گزارش شد.

بیمار تحت عمل جراحی پاروتیدکتومی سطحی و عمقی راست همراه با اکسپلور و حفظ عصب فاسیال قرار گرفت. طراحی سطحی برش جراحی و شاخه‌های عصب در شکل زیر نشان داده شده است. نتیجه بررسی میکروسکوپیک نمونه، نشان‌دهنده درگیری غده پاروتید با ملانوم بود.

زمانی که ملانوسیت‌های منشأ گرفته از نورال کرسست دچار تغییرهای نئوپلاستیک شوند، ملانوم ایجاد می‌شود. میزان بروز ملانوم با افزایش سن بالا می‌رود و ایجاد آن در افراد جوان‌تر از ۲۰ سال به عنوان ملانوم اطفال شناخته شده و نادر است (۱). ۱۱-۲۴ درصد کل ملانوم‌های پوستی در ناحیه سر و گردن ایجاد می‌شوند که نسبت به ملانوم سایر نقاط بدن پروگنوز بدتری دارند (۲). اغلب موارد درگیری غدد پاروتید با ملانوم متاستاتیک که گزارش شده‌اند یک طرفه و با رشد سریع است. این امکان وجود دارد که متاستاز ملانوم به غدد پاروتید به صورت همزمان، دوطرفه و با رشد آهسته در افراد جوان اتفاق بیفتد.

### گزارش موردی

بیمار، خانم ۱۹ ساله‌ای است که به دلیل وجود توده در محل زاویه فک تحتانی دوطرف از حدود ۱۸ ماه قبل به درمانگاه جراحی بیمارستان شهیدای تجریش تهران مراجعه می‌کند. توده در این مدت به آهستگی رشد کرده است و با درد، تغییر رنگ،

نویسنده مسئول: عادل زینالپور

پست الکترونیک: Adel.zeinalpour@gmail.com

### بحث

تمایل ملانوم برای متاستاز دور دست به خوبی شناخته شده است و پوست، ریه، مغز، کبد و روده باریک محل‌های شایع متاستاز ملانوم هستند. تومورهای غدد بزاقی حدود ۶-۸ درصد تومورهای سر و گردن را تشکیل می‌دهند. حدود ۸۵-۸۰ درصد تومورهای غدد بزاقی در غدد پاروتید ایجاد می‌شوند که ۷۵ درصد آن‌ها خوش‌خیم است (۳، ۴) و بقیه موارد بدخیم هستند (۵). در مقایسه با ملانوم اولیه در غدد پاروتید، ملانوم متاستاتیک با وجود انجام درمان پروگنوز بدتری دارند (۶). ملانوم متاستاتیک دومین دلیل شایع درگیری غدد پاروتید است. شایع‌ترین دلیل آن SCC است (۷). با در نظر گرفتن این واقعیت که غدد پاروتید نخستین منطقه درناز لنفاوی پیشانی، اطراف چشم و لترال سر است، باید در صورت وجود توده پاروتید به تومور متاستاتیک شک کرد (۸، ۹).

وجود توده قابل لمس در پاروتید با درگیری عصب فاسیال به نفع بدخیم بودن توده است. به طور معمول لنف نوده‌های داخل پاروتید و به میزان کمتر لنف نوده‌های سطح I و II گردن در اثر تومورهای پاروتید درگیر می‌شوند.

در بیماران سفیدپوست که شرح حال کانسر پوستی ندارند اگر توده پاروتید وجود داشته باشد احتمال اینکه ملانوم بدون تومور اولیه باشد، نادر است.

وجود هر گونه ضایعه پیگمانته درمان شده یا با بهبودی خود به خودی در پوست یا مخاطات بسیار حائز اهمیت است (این ضایعه‌ها می‌تواند در ۳۵-۱۰ درصد موارد ملانوم باشد) (۱۰). بنابراین در صورت وجود تومور پاروتید باید تمام سر و گردن شامل سطوح مخاطی و پوست به ویژه اسکالپ به دقت معاینه شود. در صورتی که در بررسی‌ها چیزی یافت نشد باید معاینه چشم پزشکی هم انجام شود (۱۱).

بعد معاینه کامل باید از تصویربرداری کمک گرفت که شامل سونوگرافی، CT اسکن و MRI (۱۲) و PET-CT است.

در قدم بعدی برای اجتناب از انجام جراحی بزرگ برای لنفوم یا تومور خوش خیم بهتر است FNA یا بیوپسی core با یا بدون هدایت سونوگرافی قبل شروع درمان انجام شود (۴، ۱۳، ۱۴) و بررسی پاتولوژی و IHC از نظر مارکرهای S100 و HMB45 انجام شود.

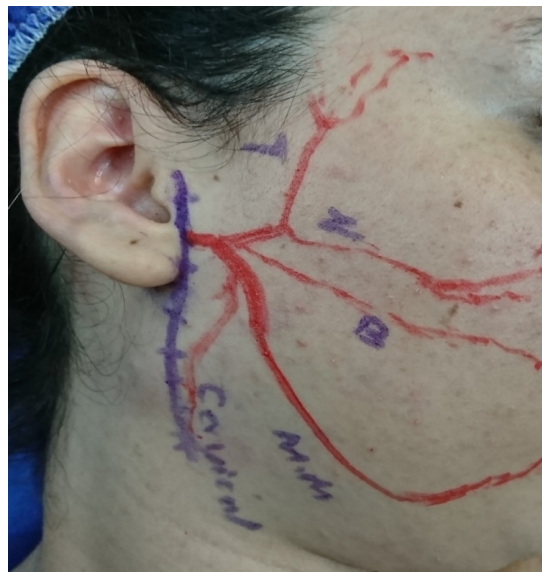
درمان تومورهای بدخیم به درجه بافت‌شناسی، تمایز، محل و اندازه آن بستگی دارد. قانون کلی این است که باید تومورهای بدخیم با گرید بالا تحت توتال پاروتیدکتومی قرار گیرند (۱۵).

در تومورهای T4 با تهاجم موضعی ممکن است نیاز به برداشتن پوست، بافت نرم، عضلات و قسمتی از استخوان تمپورال یا مندیبل باشد. در صورت درگیری لنف نود در معاینه یا تصویربرداری باید لنف نود دایسکشن مودیفیه رادیکال گردن و به دنبال آن رادیوتراپی انجام شود (۱۶-۲۰).

در موارد تومور گرید بالا، تهاجم موضعی (T3 و T4)، درگیری عصب فاسیال دایسکشن لنفاوی پروفیلاکتیک سطوح II و III توصیه می‌شود (۱۶-۱۸).

در مواردی که در معاینه و رادیوگرافی لنف نود درگیر وجود ندارد (N0) می‌توان به جای دایسکشن گردن از رادیوتراپی استفاده کرد (۲۱).

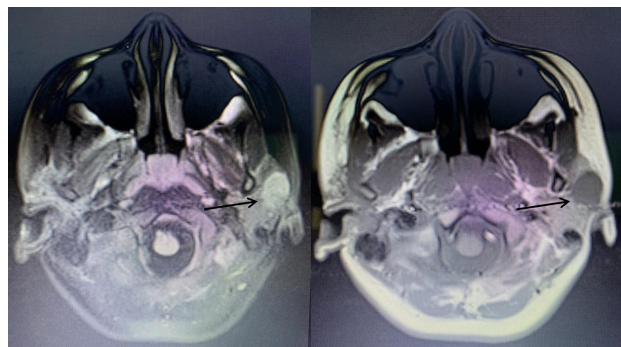
گزارش مورد متاستاز ملانوم به غده پاروتید در مطالعات انگلیسی زبان اغلب به صورت یک طرفه و با رشد سریع و در افراد مسن بوده است. نخستین مورد توسط Cengiz و همکاران (۲۲) در سال ۲۰۱۶ گزارش شده که بیمار مردی ۷۸ ساله با سابقه ملانوم پیشانی بوده که دچار توده دوطرفه غیرقرینه با رشد سریع در غدد پاروتید شده است. بعد اکسیژن توده‌ها و بررسی پاتولوژی و IHC متاستاز ملانوم به هر دو غده پاروتید مشخص شده است. در بیمار گزارش شده در مقاله حاضر متاستاز ملانوم به غدد پاروتید به صورت طرفه، همزمان و با رشد آهسته بوده و در یک بیمار جوان اتفاق افتاده است.



طراحی سطحی برش جراحی و شاخه‌های عصب فاسیال قبل پاروتیدکتومی راست

در بررسی دقیق‌تر و گرفتن شرح حال دوباره از بیمار با تمرکز به ضایعه‌های پوستی یا مخاطی، مشخص شد که بیمار یک خال مادرزادی در قسمت فرونتال اسکالپ داشته که حدود دو سال قبل به صورت سرپایی در یک مطب تحت اکسیژن قرار گرفته، ولی برای بررسی پاتولوژی ارسال نشده است. در معاینه دقیق اسکالپ یک ضایعه به رنگ قهوه‌ای تیره حدود ۰/۵ × ۱ سانتی‌متر در محل اسکار جراحی قبلی مشهود بود.

برای بررسی متاستاز، بیمار تحت CT اسکن اسپیرال از ریه‌ها، مדיاستن، شکم و لگن قرار گرفت که هیچ شواهدی از متاستاز وجود نداشت. همچنین MRI مغز هم انجام شد که شواهد متاستاز در آن وجود نداشت، ولی توده پاروتید چپ در آن مشهود است (شکل ۱).



شکل ۱. برش‌های آگزینال از MRI مغز بعد پاروتیدکتومی راست که توده well-defined درپاروتید چپ را نشان می‌دهد

ضایعه اسکالپ با مارژین مناسب برداشته شد که در جواب پاتولوژی و رنگ‌آمیزی IHC عود ملانوم مطرح شد. تمام مارژین‌ها آزاد بودند. دو ماه بعد پاروتیدکتومی کامل چپ با حفظ عصب فاسیال و لنف نود دایسکشن فوقانی گردن در سمت چپ انجام شد. نتیجه بررسی میکروسکوپی و IHC نمونه، ملانوم متاستاتیک گزارش شد.

بیمار مراحل بعد از عمل را به خوبی طی کرده و بدون هیچ‌گونه عارضه‌ای مرخص و به متخصص انکولوژی ارجاع شد. آخرین جراحی بیمار در اسفند ماه سال ۱۳۹۶ در بیمارستان شهدای تجریش تهران انجام شد. بیمار پس از جراحی هرسه ماه یک بار تحت معاینه و پیگیری قرار گرفت. در آخرین بررسی بیمار بعد ۱۸ ماه پس از عمل، هیچ شواهدی از متاستاز عود در معاینه، سی تی اسکن و اسکن استخوان بیمار گزارش نشده است.

## نتیجه گیری

هدف ما از گزارش این مورد، اطلاع رسانی به پزشکان در مورد علل توده پاروتید است که می تواند ملانوم متاستاتیک از منشأ ضایعه های سر و گردن باشد. بنابراین باید به شرح حال دقیق و معاینه کامل سطوح مخاطی و پوست اسکالپ توجه جدی شود و تمام ضایعه های پوستی که به صورت سرپایی خارج می شوند برای بررسی پاتولوژی ارسال شوند.

## منابع:

1. Strouse JJ, Fears TR, Tucker MA, Wayne AS. Pediatric melanoma: risk factor and survival analysis of the surveillance, epidemiology and end results database. *J Clin Oncol*. 2005;23(21):4735-41.
2. Fadaki N, Li R, Parrett B, et al. Is head and neck melanoma different from trunk and extremity melanomas with respect to sentinel lymph node status and clinical outcome? *Ann Surg Oncol*. 2013; 20:3089-97.
3. El-Naggar AK, Chan JKC, Grandis JR, Takata T, Slootweg PJ. World Health Organization Classification of Tumours of Head and Neck. Vol 9. 4th ed. Lyon: IARC; 2017.
4. Guzzo M, Locati LD, Prott FJ, Gatta G, McGurk M, Licitra L. Major and minor salivary gland tumors. *Crit Rev Oncol Hematol*. 2010;74(2):134-48.
5. Spiro RH. Salivary neoplasms: overview of a 35-year experience with 2,807 patients. *Head Neck Surg*. 1986;8(3):177-84.
6. Prayson RA, Sebek BA. Parotid gland malignant melanomas. *Arch Pathol Lab Med*. 2000;124(12):1780-4.
7. Badlani J, Gupta R, Smith J, Ashford B, Ch'ng S, Veness M, Clark J. Metastases to the parotid gland - A review of the clinicopathological evolution, molecular mechanisms and management. *Surg Oncol*. 2018 Mar;27(1):44-53.
8. Pastore A, Ciorba A, Soliani M, et al. Secondary malignant tumors of the parotid gland: not a secondary problem! *J BUON*. 2017;22:513-8.
9. Bron LP, Traynor SJ, McNeil EB, O'Brien CJ. Primary and metastatic cancer of the parotid: comparison of clinical behavior in 232 cases. *Laryngoscope*. 2003;113:1070-5.
10. Kılıçkaya MM, Aynali G, Ceyhan AM, Çiriş M. Metastatic Malignant Melanoma of Parotid Gland with a Regressed Primary Tumor. *Case Rep Otolaryngol*. 2016;2016:5393404.
11. Santini H, Byers RM, Wolf PF. Melanoma metastatic to cervical and parotid nodes from an unknown primary site. *Am J Surg*. 1985;150(4):510-2.
12. Derebaşinlioğlu H, Yılmaz S. Coincidence of Malignant Melanoma and an Incidentally Discovered Parotid Mass Presenting a Diagnostic Challenge. *Plast Reconstr Surg Glob Open*. 2018;6(8):e1897.
13. Howlett DC, Menezes LJ, Lewis K, Moody AB, Violaris N, Williams MD. Sonographically guided core biopsy of a parotid mass. *AJR Am J Roentgenol*. 2007;188(1):223-7.
14. Liu CC, Jethwa AR, Khariwala SS, Johnson J, Shin JJ. Sensitivity, Specificity, and Posttest Probability of Parotid Fine-Needle Aspiration: A Systematic Review and Meta-analysis. *Otolaryngol Head Neck Surg*. 2016;154(1):9-23.
15. Harish K. Management of primary malignant epithelial parotid tumors. *Surg Oncol*. 2004;13(1):7-16.
16. Bell RB, Dierks EJ, Homer L, Potter BE. Management and outcome of patients with malignant salivary gland tumors. *J Oral Maxillofac Surg*. 2005;63(7):917-28.
17. Armstrong JG, Harrison LB, Thaler HT, et al. The indications for elective treatment of the neck in cancer of the major salivary glands. *Cancer*. 1992;69(3):615-9.
18. Kelley DJ, Spiro RH. Management of the neck in parotid carcinoma. *Am J Surg*. 1996;172(6):695-7.
19. Terhaard CH, Lubsen H, Rasch CR, et al. The role of radiotherapy in the treatment of malignant salivary gland tumors. *Int J Radiat Oncol Biol Phys*. 2005;61(1):103-11.
20. Stennert E, Kisner D, Jungehulsing M, et al. High incidence of lymph node metastasis in major salivary gland cancer. *Arch Otolaryngol Head Neck Surg*. 2003;129(7):720-3.
21. Chen AM, Garcia J, Lee NY, Bucci MK, Eisele DW. Patterns of nodal relapse after surgery and postoperative radiation therapy for carcinomas of the major and minor salivary glands: what is the role of elective neck irradiation? *Int J Radiat Oncol Biol Phys*. 2007;67(4):988-94.
22. Cengiz BP, Acar M, Aksay C, Cantürk YK. Metastatic Melanoma of the Parotid Glands Bilaterally. *West Indian Med J*. 2016;65(2):401-3.