

## The Effect of Glucosamine and Tranexamic Acid on Acute Wound Healing Caused by Incision in Mice

Mohammadreza Zamani, Siavash Parvardeh, Mohammad Hadi Farjoo, Mohammad Abbas Sheikholeslami\*

Department of Pharmacology, School of Medicine, Shahid Beheshti University of Medical Sciences, Tehran, Iran.

Received: July 14, 2025; Accepted: September 06, 2025

### Abstract

**Background and Aim:** Wound healing is a complex, multi- phase process influenced by local, systemic, and pharmacological factors. Glucosamine and tranexamic acid, owing to their anti- inflammatory and tissue- reparative properties, are compounds that may positively influence tissue regeneration. This study aimed to evaluate the effects of topical glucosamine and tranexamic acid, individually and in combination, on the healing rate of acute surgical wounds in mice.

**Methods:** In this experimental- laboratory study, 25 male mice were randomly divided into 5 groups including a sham group without any drug, a control group treated with the drug base, and treatment groups including 20% glucosamine, 6% tranexamic acid, and a combination of both. After generating full- thickness excisional wounds on the dorsal neck region using a biopsy punch, the topical formulations were applied daily for 12 consecutive days. Wound healing progression was assessed on days 1, 3, 5, 7, and 10 using digital imaging, and wound area was quantified using ImageJ software. Data were analyzed by one- way ANOVA followed by Tukey's post hoc test.

**Results:** Comparative analysis of wound sizes across time points revealed no statistically significant differences between any of the treatment groups (glucosamine, tranexamic acid, or their combination) and the control group ( $P > 0/05$ ).

**Conclusion:** Despite previous reports suggesting beneficial effects of glucosamine and tranexamic acid on wound repair, the present study demonstrated that topical application of these agents at the tested doses did not significantly accelerate the healing rate of acute surgical wounds in mice.

**Keywords:** Wound Healing; Surgical Wound; Glucosamine; Tranexamic Acid; Mice

**Please cite this article as:** Zamani M, Parvardeh S, Farjoo MH, Sheikholeslami MA. The Effect of Glucosamine and Tranexamic Acid on Acute Wound Healing Caused by Incision in Mice. *Pejouhesh dar Pezeshki*. 2025;49(2):1-8.

\***Corresponding Author:** Mohammad Abbas Sheikholeslami; **Email:** masheikh@sbmu.ac.ir  
Department of Pharmacology, School of Medicine, Shahid Beheshti University of Medical Sciences, Tehran, Iran.



## اثر گلوکزآمین و ترانگزامیک اسید بر ترمیم زخم حاد ناشی از بریدگی در موش سوری

محمد رضا زمانی، سیاوش پرورده، محمد هادی فرجو، محمد عباس شیخ الاسلامی\*

گروه فارماکولوژی، دانشکده پزشکی، دانشگاه علوم پزشکی شهید بهشتی، تهران، ایران.

تاریخ دریافت: ۱۴۰۴/۰۴/۲۳

تاریخ پذیرش: ۱۴۰۴/۰۶/۱۵

## چکیده

**سابقه و هدف:** فرآیند ترمیم زخم یک روند پیچیده و چند مرحله‌ای است که تحت تأثیر عوامل موضعی، سیستمیک و دارویی قرار دارد. گلوکزآمین و ترانگزامیک اسید با خواص ضدالتهابی و ترمیمی، از ترکیب‌هایی هستند که می‌توانند در ترمیم بافتی نقش مثبتی ایفا کنند. این مطالعه با هدف بررسی اثر پماد موضعی گلوکزآمین و ترانگزامیک اسید، به صورت جداگانه و ترکیبی، بر سرعت ترمیم زخم حاد در موش سوری انجام شد.

**روش کار:** در این مطالعه تجربی-آزمایشگاهی، ۲۵ موش سوری نر به صورت تصادفی به پنج گروه شامل گروه شم بدون هیچ دارو، گروه کنترل درمان با پایه دارو و گروه‌های درمان شامل گلوکزآمین ۲۰ درصد، ترانگزامیک اسید ۶ درصد و ترکیب هر دو تقسیم شدند. پس از ایجاد زخم پوستی تمام‌ضخامت با پانچ در ناحیه گردن، به مدت ۱۲ روز از پمادهای موضعی با ترکیب‌های ذکر شده استفاده شد. روند ترمیم زخم در روزهای ۱، ۳، ۵، ۷ و ۱۰ با تصویربرداری دیجیتال و اندازه‌گیری مساحت زخم با نرم‌افزار ImageJ ارزیابی شد. نتایج به شکل میانگین  $\pm$  خطای استاندارد میانگین (SEM) و سطح معناداری آماری بر اساس مقدار  $P < 0/05$  گزارش شد. داده‌ها با آزمون ANOVA یک‌طرفه و آزمون تکمیلی Tukey تحلیل و مقایسه شدند.

**یافته‌ها:** بررسی اندازه زخم در روزهای مختلف نشان داد که هیچ‌یک از گروه‌های درمانی شامل گلوکزآمین، ترانگزامیک اسید و ترکیب آنها، تفاوت معناداری در اندازه زخم نسبت به گروه کنترل نداشتند ( $P > 0/05$ ).

**نتیجه‌گیری:** با وجود برخی شواهد قبلی از اثر مثبت گلوکزآمین و ترانگزامیک اسید در بهبود ترمیم زخم، مطالعه حاضر نشان داد که استفاده موضعی از این ترکیب‌ها با دوز مشخص و در شرایط زخم حاد جراحی در نمونه موش، اثر معناداری بر تسریع ترمیم زخم ندارد.

واژگان کلیدی: ترمیم زخم؛ زخم جراحی؛ گلوکزآمین؛ ترانگزامیک اسید؛ موش سوری

به این مقاله، به صورت زیر استناد کنید:

Zamani M, Parvardeh S, Farjoo MH, Sheikholeslami MA. The Effect of Glucosamine and Tranexamic Acid on Acute Wound Healing Caused by Incision in Mice. *Pejouhesh dar Pezeshki*. 2025;49(2):1-8.

\*نویسنده مسئول مکاتبات: محمد عباس شیخ الاسلامی؛ آدرس پست الکترونیکی: masheikh@sbm.ac.ir  
گروه فارماکولوژی، دانشکده پزشکی، دانشگاه علوم پزشکی شهید بهشتی، تهران، ایران.

## مقدمه

ترمیم زخم، شامل فرآیندی پیچیده و چند مرحله‌ای است که منجر به بازسازی بافت‌های آسیب دیده، می‌شود (۱). بلافاصله پس از ایجاد زخم، مسیرهای داخل و خارج سلولی متعددی طی چهار فرآیند متوالی و هم‌پوشاننده برای ترمیم زخم فعال می‌شوند که به ترتیب شامل: فاز هموستاز (hemostasis)، فاز التهاب (inflammation)، فاز تکثیر (proliferation) و فاز بازسازی (remodeling) است (۲، ۳). عوامل گوناگونی بر مراحل ترمیم زخم اثرگذار هستند که شامل فاکتورهای موضعی در محل زخم، مدیاتورهای سیستمیک بدن و بیماری‌های زمینه‌ای همراه است (۴).

زخم‌های حاد ناشی از بریدگی یکی از شایع‌ترین انواع زخم‌ها است که به ویژه در اثر تروما یا اقدام‌های جراحی، دیده می‌شود (۵). اساس درمان‌هایی که برای زخم حاد وجود دارد، ایجاد زمینه مناسب برای فرایند ترمیم زخم، از جمله کنترل رطوبت زخم و جلوگیری از عفونت محل زخم است (۶). باوجود پیشرفت‌ها در زمینه تکنیک‌های جراحی و کنترل زخم پس از جراحی، همچنان تأخیر در بهبود زخم و عوارضی مانند باز شدن محل بخیه در نتیجه ترمیم نامناسب زخم دیده می‌شود که با توجه به تعداد بالای مداخله‌های جراحی سالانه در سراسر دنیا، نیاز به درمان‌های نوین با تمرکز بر فرآیندهای سلولی و مولکولی مرتبط با ترمیم زخم را ایجاب می‌کند (۶، ۷).

گلوکزآمین (Glucosamine) یک آمینومونوساکارید طبیعی است که به عنوان پیش‌ساز انواع آمینواسیدهای بدن، نقش ساختاری مهمی در بدن ایفا می‌کند. این ترکیب یکی از پرکاربردترین ترکیب‌ها در صنعت دارویی است (۸). گلوکزآمین در سنتز هیالورونیک‌اسید که از ترکیب‌های ضروری ماتریکس خارج سلولی است، نقش کلیدی دارد (۹). فراتر از نقش‌های ساختاری، گلوکزآمین با مهار تولید دو آنزیم ماتریکس متالوپروتئیناز-۱۳ (MMP-13) و سیکلو‌اکسیژناز-۲ (COX-2)، دارای خواص ضد التهابی بوده و همچنین با مهار تولید گونه‌های فعال اکسیژن (ROS) دارای خواص آنتی‌اکسیدانی است (۸). گلوکزآمین نقش مهمی در افزایش رگ‌زایی ایفا می‌کند. این

ترکیب با افزایش بیان مارکرهایی مانند CD31 و  $\alpha$ -SMA سبب افزایش رگ‌زایی می‌شود (۱۰). به طور کلی همه این موارد مؤید تأثیر گلوکزآمین در بهبود ترمیم زخم است.

ترانگزامیک‌اسید (Tranexamic Acid) که آنالوگ سنتتیک آمینواسید لیزین (Lysine) است و به عنوان یکی از مهم‌ترین ترکیب‌های آنتی‌فیبرینولیتیک (Antifibrinolytic) برای کاهش خونریزی در جراحی‌ها از طریق تثبیت لخته‌های فیبرینی استفاده می‌شود (۱۱، ۱۲). علاوه بر کمک به هموستاز، برخی مطالعه‌ها از تأثیر چند بعدی ترانگزامیک‌اسید بر فرآیند پیچیده ترمیم زخم دلالت دارند؛ از جمله تأثیر ترانگزامیک‌اسید بر کاهش سطح فاکتورهای التهابی در عمل‌های جراحی و همچنین افزایش تشکیل بافت گرانولاسیون در برش‌های بافتی حیوانی که در ترمیم زخم اهمیت ویژه‌ای دارد (۱۲، ۱۳). با توجه به ویژگی‌های ذکر شده به نظر می‌رسد این ترکیب بالقوه توانایی بهبود ترمیم زخم را داشته باشد.

هدف از این مطالعه، ارزیابی اثر پماد موضعی گلوکزآمین و ترانگزامیک‌اسید به صورت جدا و همچنین برای اولین بار در ترکیب با یکدیگر بر سرعت ترمیم زخم حاد ناشی از بریدگی است. این مطالعه در پاییز و زمستان ۱۴۰۳ در آزمایشگاه گروه فارماکولوژی دانشکده پزشکی دانشگاه علوم پزشکی شهید بهشتی انجام شد.

## روش کار

برای انجام این مطالعه تجربی، دی گلوکزآمین سولفات کارخانه کارن (سری ساخت ۲۰۲۳۰۷۰۱۱)، ترانگزامیک‌اسید کارخانه ابوریحان (سری ST-LBL-00001)، پانچ پوستی پارامونت (هند)، اوسرین کارخانه عماد (ایران) تهیه شد.

۲۵ سر موش سوری آلبینو با وزن ۳۰ تا ۳۲ گرم از حیوانخانه مرکز تحقیقات علوم اعصاب دانشگاه شهید بهشتی تهیه شد و این تعداد نمونه بر اساس مطالعه‌های قبلی انجام شد و پس از انتقال به حیوانخانه گروه فارماکولوژی به منظور سازگاری با محیط یک هفته در محیط حیوانخانه گروه فارماکولوژی با شرایط دسترسی آزاد به آب و غذا در دمای ۲۲-۲۴ درجه سانتی‌گراد و با چرخه ۱۲ ساعت روشنایی و ۱۲ ساعت تاریکی

موضعی حاوی دارو به مدت ۱۲ روز استفاده شد. پمادهای موضعی در گروه‌های مختلف به مقدار ثابت به صورت روزانه یک بار بر روی محل زخم قرار داده شد.

برای بررسی زخم، به ترتیب در روزهای ۱، ۳، ۵، ۷، ۱۰ و ۱۲ پس از ایجاد زخم، با دوربین دیجیتال از نمونه‌ها عکس برداری شد و با استفاده از نرم‌افزار ImageJ (version 1.5)، اندازه زخم‌ها بر حسب میلی‌متر مربع محاسبه شد. برای بررسی نتایج آزمایش از نرم‌افزار GraphPad Prism (version 10) استفاده شد. برای مقایسه نتایج اندازه زخم در گروه‌های درمان با گروه کنترل از آنالیز آماری با روش One-way ANOVA و آزمون تکمیلی Tukey استفاده شد. داده‌های کمی به صورت  $Mean \pm SEM$  بیان شده و  $P < 0.05$  به عنوان حداقل سطح معنادار بودن در نظر گرفته شد.

## یافته‌ها

میانگین اندازه زخم در گروه‌های مختلف و در روزهای متفاوت در جدول ۱ آمده است. همان‌طور که در این جدول ملاحظه می‌شود در میانگین اندازه زخم در گروه‌های مختلف به ویژه در گروه کنترل و شام تفاوت قابل توجهی دیده نمی‌شود. به نظر می‌رسد که میانگین اندازه زخم در دهم یعنی روز پایان آزمایش در گروه درمان شونده توسط ترانگزامیک اسید بهتر از سایر گروه‌ها بوده است که البته پس از انجام محاسبات آماری این داده‌ها معنادار نبود.

نگهداری شدند. سپس موش‌ها به طور تصادفی به پنج گروه پنج تایی به شرح زیر تقسیم شدند و هر موش جداگانه در قفس مخصوص به ابعاد  $40 \times 20 \times 10$  قرار گرفت:

(۱) **گروه کنترل:** در این گروه موش‌ها پس از ایجاد زخم، با پایه پماد (اوسرین) تحت درمان قرار گرفتند.

(۲) **گروه شام:** در این گروه فقط زخم ایجاد شد.

(۳) **گروه درمان ترانگزامیک اسید:** پس از ایجاد زخم، از پماد موضعی ترانگزامیک اسید ۶ درصد بر پایه اوسرین استفاده شد.

(۴) **گروه درمان گلوکز آمین:** پس از ایجاد زخم، از پماد موضعی گلوکز آمین ۲۰ درصد بر پایه اوسرین استفاده شد.

(۵) **گروه درمان ترکیبی (گلوکز آمین + ترانگزامیک اسید):** پس از ایجاد زخم، از پماد موضعی ترانگزامیک اسید (۶ درصد) و گلوکز آمین (۲۰ درصد) بر پایه اوسرین استفاده شد.

برای ایجاد زخم تمام ضخامت در نمونه‌ها، ابتدا با استفاده از تزریق داخل صفاقی کتامین-زایلوزین، موش‌ها بیهوش شده و پس از حذف موهای قسمت پشت حیوان، با استفاده از پانچ به قطر شش میلی متر در ناحیه پشت گردن، زخم ایجاد شد (۱۴، ۱۵). سپس برای جلوگیری از آسیب به زخم هر حیوان به یک قفس انفرادی منتقل شد. برای کاهش درد حیوانات و رعایت اصول اخلاقی کار با حیوانات آزمایشگاهی در همه گروه‌ها از آمپول دیکلوفناک سدیم با دوز  $12 \text{ mg/kg}$  به صورت صفاقی هر ۱۲ ساعت به مدت ۷۲ ساعت استفاده شد. در گروه کنترل پس از ایجاد زخم حیوانات تحت درمان با پایه پماد قرار گرفتند، در گروه شام فقط زخم ایجاد شد و در گروه‌های درمان از پمادهای

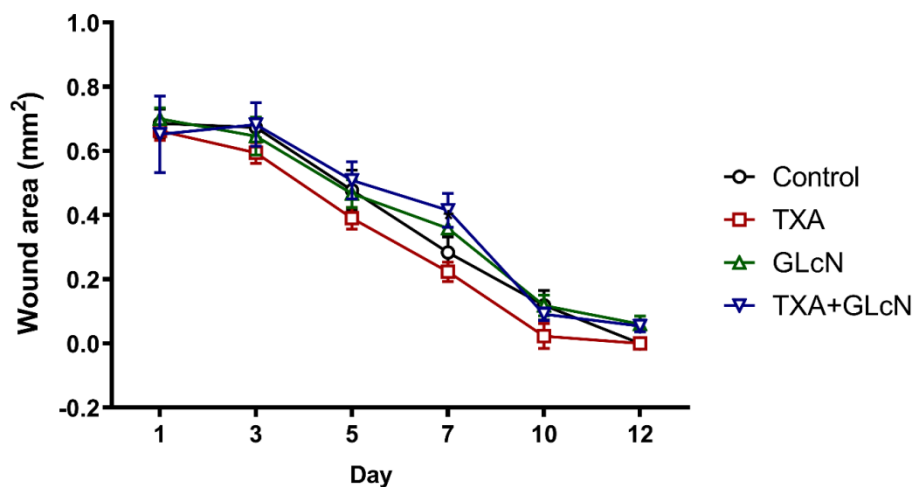
جدول ۱- میانگین اندازه زخم در گروه‌های مختلف و در روزهای مختلف آزمایش

	روز ۱	روز ۳	روز ۵	روز ۷	روز ۱۰
شام	۶۹/۸۸	۶۸/۳۶	۴۹/۲۶	۲۸/۷۳	۱۱/۹
کنترل	۶۸/۵۸	۶۷/۳۲	۴۷/۷۸	۲۸/۳۸	۱۱/۹
گلوکز آمین	۷۰/۰۲	۶۴/۶۲	۴۶/۷۰	۳۵/۹۰	۱۱/۸۶
ترانگزامیک اسید	۶۵/۴۴	۴۴/۳۶	۳۹/۰۵	۲۲/۰۹	۸/۷۷
گلوکز آمین+ترانگزامیک	۷۵/۶۳	۶۸/۲۵	۵۰/۸۵	۴۱/۲۵	۹/۱۲

واحد اعداد: میلی‌متر مربع

معناداری بین گروه شم و گروه کنترل دیده نشد، از آوردن نتایج گروه شم در عکسها خودداری شده است (نمودار ۱).

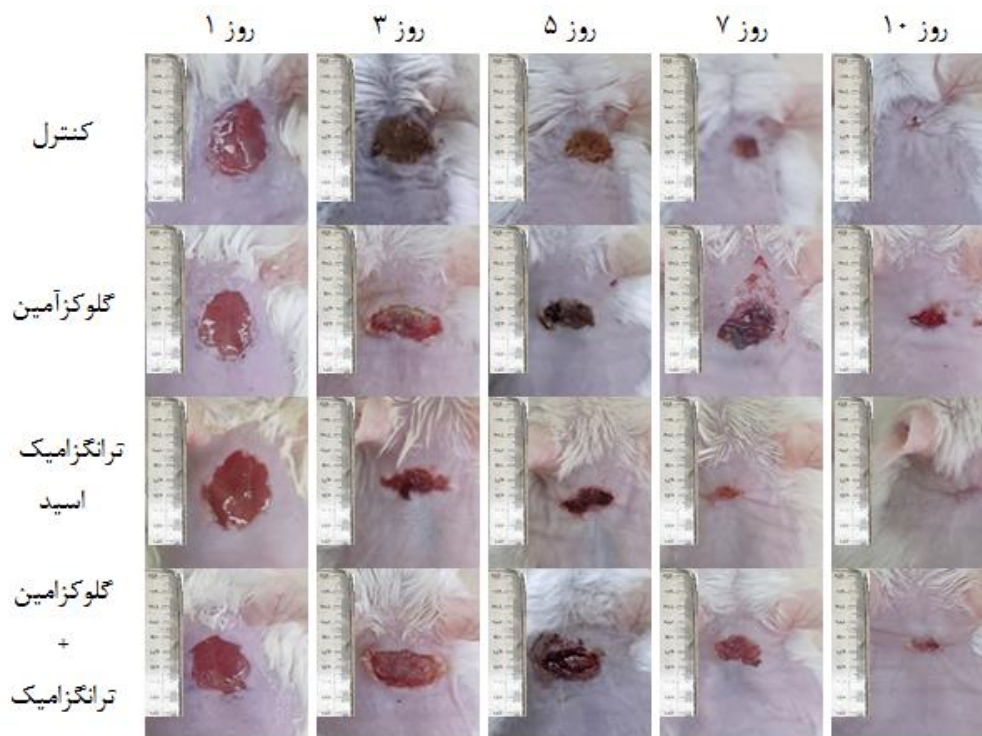
نتایج ما نشان داد که گلوکزآمین و ترانگزامیک اسید تأثیر معناداری در بهبود روند ترمیم زخم ناشی از برش جراحی در گروه درمان نسبت به گروه کنترل ندارند. از آنجا که تفاوت



نمودار ۱- اندازه زخم بر حسب زمان پیگیری و به تفکیک گروهها ( $P < 0/05$ )

نشد؛ اما بررسی های آماری تفاوت معناداری بین این گروه و سایر گروهها نشان نداد (شکل ۱).

روند بهبود زخم در گروههای مختلف با چشم نشان دهنده بهبود سریع تر زخم در گروه تحت درمان با ترانگزامیک اسید است. به طوری که در تعداد بیشتری از نمونهها در روز دهم زخم دیده



شکل ۱- مشاهده اندازه زخم در روزهای مختلف و در گروههای مختلف

## بحث

یافته‌های مطالعه حاضر نشان می‌دهد که پماد موضعی گلوکزآمین با غلظت ۲۰ درصد و ترانگزامیک‌اسید با غلظت ۶ درصد و همچنین ترکیب این دو، تأثیر قابل توجهی بر سرعت بهبود زخم‌های تمام ضخامت در موش‌ها نداشته‌اند ( $P > 0.05$ ). گلوکزآمین، یکی از اجزای اصلی در بیوسنتز هیالورونیک‌اسید است که علاوه بر نقش ساختاری خود در ماتریکس سلولی، از طریق تحریک مهاجرت و تقسیم سلولی در فرآیند ترمیم زخم نقش مهمی ایفا می‌کند (۱۶). بیشتر مطالعه‌های انجام شده به تأثیر مثبت گلوکزآمین بر ترمیم زخم اشاره داشته‌اند؛ از جمله مطالعه‌ای که Yang و همکاران (۲۰۰۷) انجام داده‌اند، نشان داد هیدروژل‌های مبتنی بر گلوکزآمین، سبب تسریع در بسته شدن زخم و کاهش ناحیه‌ی اسکار در مدل‌های حیوانی شده است (۱۷). همچنین دو مطالعه حیوانی مجزای Ashkani Esfahani و همکاران (۲۰۱۲) و Mostafa (۲۰۱۴)، تأثیر گلوکزآمین را بر روی زخم حاد موش‌های صحرائی بررسی کردند. هر دو مطالعه نشان داد که کلوگرامین سبب بهبود سرعت ترمیم زخم، افزایش رگزایی، تولید کلاژن و تقسیم فیبروبلاست در کنار کاهش مارکرهای التهابی می‌شود (۹، ۱۰). در یک مطالعه آزمایشگاهی (in vitro) که Polubinska و همکاران (۲۰۱۳) انجام دادند، N-استیل گلوکزآمین از مشتقات گلوکزآمین، سبب افزایش سنتز کلاژن و هیالورونیک‌اسید و کاهش اینترلوکین ۶ (IL6) در پوست شد (۱۸).

با این وجود، نبود اثر معنادار گلوکزآمین در مطالعه حاضر می‌تواند ناشی از چند عامل مختلف باشد، از جمله؛ نوع زخم، کیفیت داروی استفاده شده و دوز مورد استفاده.

ترانگزامیک‌اسید بیشتر به عنوان یک عامل آنتی‌فیبرینولیتیک قوی شناخته می‌شود که با مهار فعال‌سازی پلاسمینوژن، از تجزیه لخته فیبرینی جلوگیری کرده و در نتیجه سبب کاهش خون‌ریزی در شرایط مختلف جراحی و ترومایی می‌شود (۱۹). با این حال، مطالعه‌ها نشان داده‌اند که ترانگزامیک‌اسید نقش گسترده‌ای در فرآیند ترمیم زخم ایفا می‌کند. یک مطالعه قدیمی که اثر تزریق زیرجلدی ترانگزامیک‌اسید را بر ترمیم زخم حاد

ناشی از برش جراحی در مدل‌های حیوانی بررسی کرد، تأثیر مثبت آن را بر استحکام کششی زخم نشان داد (۲۰). در سال ۲۰۱۴ Yuan و همکاران نشان دادند که ترانگزامیک‌اسید با دوز ۵ درصد سبب افزایش بیان مولکول اکلودین (occludin) و بهبود ترمیم زخم‌های ناشی مواد شیمیایی و اشعه فرابنفش می‌شود (۱۴). همچنین در مطالعه Prudovsky و همکاران (۲۰۲۴) با تزریق داخل صفاقی ترانگزامیک‌اسید با دوز ۱۰۰ میلی‌گرم بر کیلوگرم، کاهش سطوح سایتوکاین‌های التهابی و خواص ضدالتهابی این ماده نشان داده شده است؛ عاملی که در ترمیم زخم، به‌ویژه در شرایطی مانند زخم‌های سوختگی، اهمیت فراوانی دارد (۲۱). در مطالعه دیگری که Sağlam و همکاران (۲۰۲۴) انجام دادند، نشان داده شده است که ترانگزامیک‌اسید هم به شکل موضعی و هم تزریق وریدی هر دو با دوز ۳۰ میلی‌گرم بر کیلوگرم، می‌تواند بر بهبود سرعت ترمیم زخم حاد و افزایش تعداد فیبروبلاست در محل زخم، مؤثر باشد (۲۲).

با این وجود، در یک مطالعه آزمایشگاهی بر نمونه سلول‌های انسانی توسط Eikebrokk و همکاران (۲۰۱۹) نشان داده شد، تماس مزمن با دوز ۶/۲۵ میلی‌گرم بر میلی‌لیتر از ترانگزامیک‌اسید منجر به کند شدن اپیتلیزاسیون زخم و همچنین تماس مزمن با دوز ۲۵ میلی‌گرم بر میلی‌لیتر، منجر به توقف کامل این روند می‌شود؛ احتمالاً این اثر مهارى از طریق خاصیت ضد چسبندگی و مهار مهاجرت سلولی توسط ترانگزامیک‌اسید بوده است (۱۵). گزارش‌های موردی در جراحی‌های پلاستیک نیز ارتباط میان مصرف موضعی ترانگزامیک‌اسید با عوارض ترمیم زخم از جمله تاول، تیرگی و افزایش ایسکمی در فلپ‌های پوستی نازک را گزارش کرده‌اند (۲۳). علاوه بر این، مکانیسم اصلی ترانگزامیک‌اسید در مهار پلاسمین اگرچه برای جلوگیری از فیبرینولیز ضروری است، اما پلاسمین می‌تواند در مراحل ترمیم زخم از جمله در فرآیندهای التهاب و مهاجرت سلولی مؤثر باشد (۲۴). همچنین در مطالعه‌ها بیان شده که موش‌های فاقد پلاسمینوژن، ترمیم زخم کندتری را نشان می‌دهند (۱۳). بنابراین مهار بیش‌ازحد یا طولانی‌مدت پلاسمین توسط ترانگزامیک‌اسید، به‌ویژه در غلظت‌های بالا،

پژوهش‌های آینده با بررسی اثر دوزهای سریالی برای رسیدن به دوز بهینه (dose-response) این ترکیب‌ها به ویژه برای ترانگزامیک‌اسید که بتواند در ترمیم زخم مؤثر باشد، توصیه می‌شود. از سوی دیگر از آنجا که نتایج بصری ما نشان از بهبود زخم دارد، پیشنهاد می‌شود بررسی‌های مولکولی برای دستیابی به اثر این داروها بر روی مکانیسم‌های احتمالی مؤثر در بهبود زخم بررسی شد. همچنین بررسی اثر این ترکیب‌ها در مدل‌های زخم مزمن که فرآیند ترمیم در آنها مختل است و ممکن است مکانیسم‌های شناخته‌شده این مواد در آنها سودمندتر ظاهر شوند، نیز مهم است. در نهایت، بررسی سیستم‌های نوین دارورسانی و مهندسی بافت و درمان‌های ترکیبی با موادی که بتوانند اثر منفی احتمالی را کاهش داده و در عین حال نتایج مفید را تقویت کنند، می‌تواند مسیر دقیق‌تری برای بهینه‌سازی مداخله‌های ترمیم زخم فراهم آورد.

## نتیجه‌گیری

به طور کلی نتایج ما نشان می‌دهد که استفاده همزمان از ترکیب گلوکزآمین به همراه ترانگزامیک‌اسید با دوزهای استفاده شده در این تحقیق، تأثیر مطلوبی بر روند بهبود و ترمیم زخم حاد ندارند.

## ملاحظات اخلاقی

این مطالعه، در دانشگاه علوم پزشکی شهید بهشتی بررسی و با کد اخلاق IR.SBMU.AEC.1402.026 ثبت شده است.

## تشکر و قدردانی

این مطالعه حاصل پایان‌نامه آقای محمدرضا زمانی برای دریافت درجه دکتری عمومی در رشته پزشکی از دانشکده پزشکی دانشگاه علوم پزشکی شهید بهشتی است.

## تعارض منافع

نویسندگان، تعارض منافی را گزارش نکرده‌اند.

ممکن است فرآیندهای طبیعی و ضروری ترمیم زخم را مختل کند. این امر به‌خصوص در زخم‌های جراحی حاد که معمولاً مراحل ترمیم را سریع‌تر طی می‌کنند، ممکن است بیشتر دیده شود. عدم مشاهده تأثیر قابل‌توجه تراگزامیک‌اسید با غلظت ۶ درصد در مطالعه حاضر، علاوه بر کیفیت ماده استفاده شده، می‌تواند به اثر توکسیک وابسته به دوز این ماده و اختلال در روند ترمیم زخم مربوط باشد.

همچنین، مشاهده یک نتیجه مثبت هم‌افزا از ترکیب گلوکزآمین ۲۰ درصد و ترانگزامیک‌اسید ۶ درصد نیز با توجه به اینکه هر دو ماده نتوانسته‌اند بر روند ترمیم زخم حاد، اثر مفیدی داشته باشند، چندان محتمل نبوده است هر چند از نظر ظاهری این ترکیب به ظاهر مؤثر بود اما در بررسی‌های آماری این موضوع تایید نشد.

از آنجا که اثر درمانی هم گلوکزآمین و هم ترانگزامیک‌اسید (البته به صورت بسیار محدود) بر روی زخم‌ها بررسی شده بود، ما در این پروژه بیشتر به دنبال بررسی اثر تجمیعی این دو ترکیب بودیم. بنابراین دوز انتخابی داروهای مذکور بر اساس مطالعه‌های قبلی انتخاب شد. لازم به ذکر است که به تازگی مقاله‌ای در رابطه با اثر ترانگزامیک‌اسید بر روی زخم تمام ضخامت منتشر شده است که اثر این ترکیب را در دوزهای مختلف مطالعه شده است و به نتایج ضد و نقیضی رسیده است (۲۱). از آنجا که هدف این مطالعه صرفاً بررسی اثر تجمیعی گلوکزآمین و ترانگزامیک‌اسید بر ترمیم زخم تمام ضخامت بود، مکانیسم‌های احتمالی، تأثیر این ترکیب‌ها بر یکدیگر و جزئیات دیگر بررسی نشد. البته با توجه به مطالعه‌های قبلی انتظار داشتیم که ترکیب این دو، اثر بهتری در ترمیم زخم داشته باشد. یادآور می‌شود که در مطالعه‌های قبلی دوزهای مؤثر این ترکیب‌ها در درمان زخم حاد مشخص شده بود و ما بیشتر بر تأثیر ترکیب این دو دارو با هم بر روی درمان زخم تأکید داشتیم و موارد دیگر از جمله بررسی دوزهای سریالی این ترکیب‌ها را بررسی نکردیم؛ که این خود می‌تواند در آینده بررسی شود چه آنکه مقاله‌های جدید اثر ضد و نقیضی از ترانگزامیک‌اسید را بر روی درمان زخم نشان می‌دهند.

## References

- Borda LJ, Macquhae FE, Kirsner RS. Wound Dressings: A Comprehensive Review. *Current Dermatology Reports*. 2016;5(4):287-97.
- Singh S, Young A, McNaught C-E. The physiology of wound healing. *Surgery (Oxford)*. 2017;35(9):473-7.
- Ellis S, Lin EJ, Tartar D. Immunology of Wound Healing. *Curr Dermatol Rep*. 2018;7(4):350-8.
- Guo S, Dipietro LA. Factors affecting wound healing. *J Dent Res*. 2010;89(3):219-29.
- Sorg H, Sorg CGG. Skin Wound Healing: Of Players, Patterns, and Processes. *Eur Surg Res*. 2023;64(2):141-57.
- Freedman BR, Hwang C, Talbot S, Hibler B, Matoori S, Mooney DJ. Breakthrough treatments for accelerated wound healing. *Science Advances*. 2023;9(20):eade7007.
- Boyko TV, Longaker MT, Yang GP. Laboratory Models for the Study of Normal and Pathologic Wound Healing. *Plast Reconstr Surg*. 2017;139(3):654-62.
- Dalirfardouei R, Karimi G, Jamialahmadi K. Molecular mechanisms and biomedical applications of glucosamine as a potential multifunctional therapeutic agent. *Life Sciences*. 2016;152:21-9.
- Ashkani Esfahani S, Emami Y, Esmaeilzadeh E, Bagheri F, Namazi M. Glucosamine Enhances Tissue Regeneration in the Process of Wound Healing in Rats as Animal Model: A Stereological Study. *J Cytol Histol*. 2012;3.
- Mostafa MHA. Histological study on the effect of topical application of glucosamine on wound healing in rats. *Egyptian Journal of Histology*. 2014;37(4):640-54.
- Tranexamic acid: a clinical review. *Anaesthesiology Intensive Therapy*. 2015;47(4).
- Bermont A, Matalon S, Cohen DL, Richter V, Siman-Tov Y, Shirin H, et al. The effects of tranexamic acid on the histopathology of defect healing in an in vivo porcine model after gastric and colonic endoscopic submucosal dissection. *Frontiers in Medicine*. 2024;Volume 11 - 2024.
- Keragala CB, Medcalf RL. Plasminogen: an enigmatic zymogen. *Blood*. 2021;137(21):2881-9.
- Yuan C, Wang X-M, Yang L-J, Wu P-L. Tranexamic acid accelerates skin barrier recovery and upregulates occludin in damaged skin. *International Journal of Dermatology*. 2014;53(8):959-65.
- Eikebrokk TA, Vassmyr BS, Ausen K, Gravastrand C, Spigset O, Pukstad B. Cytotoxicity and effect on wound re-epithelialization after topical administration of tranexamic acid. *BJS Open*. 2019;3(6):840-51.
- Bissett DL. Glucosamine: an ingredient with skin and other benefits. *Journal of Cosmetic Dermatology*. 2006;5(4):309-15.
- Yang Z, Liang G, Ma M, Abbah AS, Lu WW, Xu B. d-Glucosamine-based supramolecular hydrogels to improve wound healing. *Chemical Communications*. 2007(8):843-5.
- Połubinska A, Cwalinski J, Baum E, Bręborowicz A. N-Acetylglucosamine modulates function of the skin fibroblasts. *International Journal of Cosmetic Science*. 2013;35(5):472-6.
- Lam T, Medcalf RL, Cloud GC, Myles PS, Keragala CB. Tranexamic acid for haemostasis and beyond: does dose matter? *Thrombosis Journal*. 2023;21(1):94.
- Björlin G, Nilsson IM. The effect of antifibrinolytic agents on wound healing. *International Journal of Oral and Maxillofacial Surgery*. 1988;17(4):275-6.
- Prudovsky I, Kacer D, Lindner V, Rappold J, Carter DW. Tranexamic acid reduces inflammation, edema and burn wound conversion in a rodent model. *Burns*. 2024;50(4):947-56.
- Sağlam S, Orhan Z, Arıcan M, Turhan Y, Karaduman ZO, Tekçe Y. Topical or intravenous administration of tranexamic acid accelerates wound healing. *Jt Dis Relat Surg*. 2024;35(1):85-95.
- Yalamanchili S, Talei B, Azizzadeh B, Auersvald A, Frankel AS. Wound Healing Complications With Tranexamic Acid: Not the Silver Bullet After All. *Aesthetic Surgery Journal*. 2023;43(12):1409-15.
- Draxler DF, Medcalf RL. The Fibrinolytic System—More Than Fibrinolysis? *Transfusion Medicine Reviews*. 2015;29(2):102-9.