

بررسی اثر منبع نوری پالسی پر قدرت (IPL) بر روند پیری ناشی از صدمه آفتاب (Photoaging)

دکتر فریبا قلمکارپور، دکتر زهرا قورچانی *

* مرکز تحقیقات پوست، دانشگاه علوم پزشکی شهید بهشتی

چکیده

سابقه و هدف: پوست آسیب دیده با نور خورشید نه تنها دچار چین و چروک می‌گردد، بلکه به آتروفی درم و اپیدرم، قوام خشن، پیگمانتاسیون نامنظم، تلانژکتازی، افزایش سائز منافذ پوست و شلی پوست نیز مبتلا می‌شود. امروزه جهت درمان این مشکل تمایل بسیاری به روش‌های غیرتهاجمی است. IPL یا منبع نوری پالسی پر قدرت، یک منبع نوری پالسی با باندهای وسیع غیرهمگراست که در درمان ضایعات عروقی و پیگمانته موثر می‌باشد. در این مطالعه تاثیر IPL در جوان سازی پوستی که توسط نور خورشید پیر شده، ارزیابی شد.

روش بررسی: با استفاده از دستگاه IPL، پوست صورت ۲۰ زن مبتلا به پیری ناشی از نور خورشید تحت درمان قرار گرفت. فیلتر قطع کننده انتهای دستگاه ۵۶۰ نانومتر و انرژی ۳۲-۲۸ ژول بر سانتی متر مربع بود. درمان هر ۴ هفته تکرار شد و در کل ۳-۴ جلسه را در بر گرفت. ارزیابی نتایج درمان توسط بیماران و پزشکان و نیز با استفاده از دستگاه رويسکومتر و مگزامتر صورت گرفت.

یافته‌ها: در مورد چین و چروک و پیگمانتاسیون نامنظم، بهبودی خفیف تا متوسط به ترتیب در ۲۵ و ۲۰ درصد موارد مشاهده شد و در ۵ درصد بیماران بهبودی خفیف در تلانژکتازی به وجود آمد.

نتیجه گیری: بازسازی پوست توسط روش غیرتهاجمی IPL هنوز در مراحل ابتدایی خود قرار دارد و نتایج این مطالعه نشان داد که جوان سازی توسط IPL، روش غیرتهاجمی خیلی موثری برای جوان سازی پوست نیست.

واژگان کلیدی: جوان سازی پوست، پیری ناشی از نور، IPL، غیرتهاجمی.

مقدمه

روند پیری ناشی از صدمه آفتاب (Photoaging) در نتیجه تماس مزمن با نور ماورای بنفش (UV) ایجاد می‌شود و شامل تغییرات کاراکترستیک اپیدرم و درم است. بنابراین Photoaging تنها ایجاد چین و چروک پوست نیست، بلکه شامل آتروفی اپیدرم و درم، قوام خشن پوست، پیگمانتاسیون نامنظم، شلی پوست و افزایش اندازه منافذ پوست می‌باشد. شواهد آسیب شناسی نشان می‌دهد که در پوست صدمه دیده،

نازک شدن اپیدرم و مهم تر از آن تغییرات درم رخ می‌دهد که به صورت دیس آرگانیزه شدن الیاف کلاژن و تجمع الیاف الاستیک و نیز تغییرات ماتریکس درم شامل کاهش در پروکلاژن I و III و کلاژن VII در محل اتصال درم و اپیدرم و کاهش شبکه میکروفیبریلار غنی از فیبریلین است. هم چنین تغییرات مشابهی در مویرگ های سطحی درم ایجاد می‌گردد که می‌تواند تلانژکتازی در سطح پوست ایجاد کند. لذا درمان متمرکز بر چین و چروک ها (rhytide) سبب ایجاد بهبود محدود به یکی از اجزای قابل مشاهده Photoaging پوست می‌گردد (۱). نازک شدن لایه ازون و عوامل احتمالی دیگر باعث شده است که علائم پیری (aging) پوست و شواهد صدمه به پوست را در افراد جوان نیز مشاهده کنیم، به طوری

آدرس نویسنده مسئول: تهران، دانشگاه علوم پزشکی شهید بهشتی، مرکز تحقیقات پوست، دکتر قلمکارپور

تاریخ دریافت مقاله: ۱۳۸۵/۱۱/۲۹

تاریخ پذیرش مقاله: ۱۳۸۶/۴/۱۹

در رابطه با اثر این روش در نژاد ایرانی، ضرورت انجام چنین تحقیقی حس می‌شود. لذا پژوهش حاضر جهت بررسی اثر IPL بر Photoaging بیماران ایرانی انجام شد.

مواد و روشها

در این مطالعه که به روش کارآزمایی بالینی از نوع قبل و بعد انجام گرفت، ۲۰ بیمار زن ۷۰-۴۰ سال مراجعه‌کننده به درمانگاه نوین‌دیدگان که درجات متفاوتی از photoaging شامل چین و چروک، پیگمانتاسیون نامنظم، تانژکتازی، افزایش اندازه سوراخ‌های پوست و خشن شدن پوست در صورتشان داشتند و در گروه پوستی II تا IV فیتزپاتریک بودند و برای ورود به مطالعه رضایت داشتند، مورد بررسی قرار گرفتند. معیارهای خروج از مطالعه شامل مصرف رتینوئید خوراکی و داروهای حساس‌کننده به نور در مدت ۶ ماه قبل از مطالعه، سابقه حساسیت به نور مرئی و مادون قرمز و وجود ضایعات مشکوک پوستی بود.

پس از ثبت مشخصات هر بیمار نظیر سن، جنس، تیپ پوست، اختلال غالب photoaging و یافته‌های معاینه پزشکی، توسط دوربین دیجیتالی (SSC-DC 50A / 50AP) Sony camera از زاویه ۳۰ درجه از صورت بیماران عکس گرفته شد و پس از آن بیماران تحت درمان با IPL قرار گرفتند. پارامترهای دستگاه IPL که ساخت شرکت Lumenis بود شامل cut off فیلتر ۵۶۰ نانومتر و انرژی ۲۸-۳۲ ژول بر سانتی‌متر مربع پالس دوگانه بود که زمان هر پالس ۴-۲/۵ میلی‌ثانیه و تاخیر بین پالس‌ها ۳۰-۱۰ میلی‌ثانیه بود. در برخی از بیماران از cut off فیلتر ۵۷۰ نانومتر و نیز گاهی پالس سه‌گانه استفاده شد. تمام موارد درمان توسط یک پزشک متخصص پوست انجام گرفت. نحوه درمان بدین صورت بود که لایه ای از ژل سرد بلافاصله قبل از هر shot برای حفاظت اپیدرم و کمک به یکنواختی نور در سطح پوست و انعکاس گرما بر سطح پوست قرار داده می‌شد که فضایی آغشته به ژل در حدود ۲ میلی‌متر بین پوست و سطح ایجاد نماید و از تماس مستقیم دستگاه با پوست که باعث ایجاد پورپورا و تاول می‌شود، جلوگیری نماید. قبل از انجام IPL نیازی به استفاده از بی‌حسی موضعی نبود و تنها در بیماران حساس از لیدوکائین ۴ درصد موضعی EMLA حدود ۳۰ دقیقه قبل از درمان استفاده می‌شد. هر دوره درمانی IPL حدود ۲۰ دقیقه طول می‌کشید. در این مطالعه کل صورت و پلک تحتانی تحت درمان قرار می‌گرفت ولی پلک فوقانی توسط حفاظ کوچک پلاستیکی پوشانده می‌شد.

که هم‌اکنون بیماری را در سنین دهه سوم و چهارم با تظاهرات الاستوز خورشیدی (solar elastosis)، تانژکتازی، لنتیگو و چین و چروک پوستی مشاهده می‌کنیم (۲).

روش‌های درمانی گوناگونی برای برگرداندن روند پیری ناشی از صدمه آفتاب (Photoaging) بکار می‌رود. در یک طرف این طیف درمانی عوامل موضعی نظیر ترتینوئین، ویتامین C، ویتامین E و آلفاهیدروکسی اسید قرار دارند که کراتینوسیت‌ها و فیبروبلاست‌ها را تحریک می‌کنند (۳-۶). در طرف دیگر روش‌های تهاجمی‌تر درمانی قرار دارند که در آنها اپیدرم و یا درم برداشته می‌شود تا پروتئین‌های ماتریکس درم مجدداً تولید شوند و کراتینوسیت‌های جدید به‌طور کامل جایگزین شوند. این روش‌های درمانی شامل لایه‌برداری با لیزر Erbium YAG، لایه‌برداری با لیزر CO₂، درم‌ابریشن (dermabrasion) و peeling‌های شیمیایی عمقی‌تر هستند که اگرچه موثرترند ولی ممکن است دوره بهبود طولانی، دوره‌های قابل توجهی از تغییرات پیگمانتاسیون، عفونت و خطر قابل توجه ایجاد اسکار را به همراه داشته باشند (۷-۱۰).

به منظور مقابله با دوره بهبود طولانی و عوارض جانبی و در عین حال تحریک تولید کلاژن جدید و بهبود قوام پوست، لیزرها و منابع نوری که اپیدرم را بر نمی‌دارند ولی با این حال تولید کلاژن را تحریک و پرولیفراسیون اپیدرم را موجب می‌شوند، بکار رفته‌اند. این تجهیزات شامل لیزر PDL (pulse Long pulsed Q-switched nd:YAG laser, dye laser) و nd:YAG emitting at 1320nm هستند (۱۱-۱۳). دستگاه دیگر، منبع نوری باندهای وسیع (=intense pulsed light IPL) است که طیف پیوسته‌ای از ۵۱۵ تا ۱۲۰۰ نانومتر از نور را منتشر می‌کند و توسط cut off فیلتر (فیلتر قطع‌کننده انتهای تحتانی) طول موج‌های کوتاه‌تر را حذف می‌کند. نشان داده شده که IPL بر ضایعات عروقی مانند تانژکتازی، ضایعات لکه شرابی و پویکیلودرما (تانژکتازی، آتروفی، دیس-پیگمانتاسیون) موثر است (۱۴). این روش در مطالعات اخیر با نتایج عالی در درمان photoaging همراه بوده است و مطالعات بافت‌شناسی نیز تولید فیبرهای جدید کلاژن و رزتراسیون اپیدرم با rete ridge‌ها را با تعداد زیادی از روش‌های Non ablative (غیر لایه بردار) تایید نموده‌اند (۱۵). در مطالعات اولیه، تقریباً ۶۰ درصد بیماران آسیایی پس از درمان با IPL بهبود کلی در Photoaging را نشان دادند (۱۵). تجارب بالینی بهبود طولانی‌مدت Photoaging را مطرح کرده است، ولی مطالعات بیشتری برای تایید آن ضروری است (۱). با توجه به جدید بودن تکنولوژی IPL و عدم انجام مطالعه‌ای

کلیده اطلاعات با روش اندازه‌گیری مکرر (repeated measurement) تحلیل شدند. در ضمن در هر بار ویزیت، عوارض جانبی احتمالی نظیر تغییرات پیگمانتاسیون مانند هیپوپیگمانتاسیون و هیپرپیگمانتاسیون، ایجاد تاول، دلمه، اریتم، پورپورا و ادم صورت ارزیابی شد. جهت بررسی اختلافات مشاهده شده ناشی از مداخله از آزمون فریدمن استفاده شد. از نرم‌افزار SPSS (version 11.5, SPSS Inc., USA) برای تحلیل آماری استفاده شد. $P < 0.05$ معنی‌دار در نظر گرفته شد.

یافته‌ها

۱۵ بیمار تغییر خفیف یا عدم تغییر، ۴ بیمار تغییر متوسط و ۱ بیمار تغییر عالی را ذکر نمودند. نتایج حاصل از دستگاه Mexameter و Reviscometer RVM 600 معنی‌دار آماری را نشان نداد.

میزان چین و چروک صورت شدید، قبل از شروع درمان IPL در ۳۵ درصد بیماران وجود داشت که پس از اتمام جلسات درمانی به ۳۰ درصد رسید. میزان چین و چروک صورت متوسط A، از ۲۵ درصد به ۱۰ درصد؛ متوسط B، از ۲۵ درصد به ۳۵ درصد و موارد خفیف از ۱۵ درصد به ۲۵ درصد رسید. در کل، تخفیف چین و چروک صورت در ۲۵ درصد افراد (۵ نفر) روی داد که در ۱ بیمار (۵ درصد) تبدیل از متوسط A به خفیف (دو درجه کاهش در چین و چروک) و در ۲۰ درصد موارد (۴ نفر) تنها یک درجه کاهش در شدت چین و چروک صورت یعنی تبدیل از متوسط A به متوسط B و یا از متوسط B به خفیف بود.

پیگمانتاسیون نامنظم صورت شامل کک و مک، لنتیگو و پلاسما در قبل از شروع درمان IPL، در ۱۵ درصد بیماران شدید، در ۲۰ درصد متوسط A، در ۳۵ درصد بیماران متوسط B و در ۳۰ درصد بیماران خفیف بود که پس از اتمام جلسات درمانی بیماران به ترتیب به صفر، ۱۵، ۵۵ و ۳۵ درصد رسید. بنابراین کاهش پیگمانتاسیون نامنظم در ۲۰ درصد افراد (۴ بیمار) ایجاد شد که به صورت تبدیل از شدید یا متوسط A به متوسط B بود، به عبارتی تاثیر IPL بر لنتیگو بهتر از تاثیر بر کک و مک و ملاسما بود.

میزان اریتم و تلانژکتازی شدید در قبل از شروع درمان IPL ۵ درصد بود که پس از اتمام جلسات درمانی به صفر رسید. میزان اریتم و تلانژکتازی متوسط A از ۳۵ درصد به ۴۰ درصد رسید. موارد متوسط B و خفیف به ترتیب در قبل از درمان

قبل از شروع مداخله و قبل از هر جلسه درمانی (۴ جلسه به فاصله هر سه هفته) و نیز یک ماه پس از اتمام درمان از بیمار توسط دوربین دیجیتالی عکس گرفته می‌شد، تا میزان بهبود اریتم و تلانژکتازی، پیگمانتاسیون و چین و چروک در بیماران به دو روش ذهنی و عینی بررسی شوند. به این ترتیب که میزان بهبودی در هر بیمار بر اساس قضاوت شخصی وی صورت می‌گرفت و عکس‌های بیماران به دو نفر از متخصصان پوست که عضو گروه تحقیق نبودند، نشان داده می‌شد و میزان بهبودی در وضعیت چین و چروک، پیگمانتاسیون نامنظم، اریتم و تلانژکتازی با معیارهای عینی زیر محاسبه می‌شد:

۱- پیگمانتاسیون شدید (بیش از ۱۵ لکه پوستی شامل فرکل، لنتیگو، ملاسما)، متوسط (بین ۱۰-۱۵ لکه پوستی) و خفیف (کمتر از ۱۰ لکه پوستی).

۲- اریتم و تلانژکتازی شدید (بیش از ۱۰ تلانژکتازی در صورت)، متوسط (بین ۱۰-۵ عدد) و خفیف (کمتر از ۵ عدد).

۳- چین و چروک شدید در ناحیه پیشانی، دور چشم و دور دهان که به ترتیب به بیش از ۳ عدد چروک ناحیه پیشانی، بیش از ۳ چروک دور چشم و بیش از ۵ عدد چروک دور دهان شدید اطلاق می‌شد. این تعداد در موارد متوسط به ترتیب بین ۲-۳ عدد، ۳-۲ عدد و ۳-۵ عدد و در موارد خفیف به ترتیب کمتر از ۲، کمتر از ۲ و کمتر از ۳ چروک بود.

موارد متوسط به دو گروه A و B تقسیم شدند. گروه A شامل موارد متوسط رو به شدید و گروه B شامل موارد متوسط رو به خفیف بود. بهبود ذهنی بیماران شامل موارد زیر بود:

III یا عالی: حذف کامل ضایعات

II یا خوب: تخفیف شدت ضایعات به میزان قابل ملاحظه، به گونه‌ای که برای بیمار ضایعه بالینی محسوب نشود و بیمار در جستجوی درمان دیگری نباشد.

I یا متوسط: شدت ضایعات تخفیف یافته‌اند، ولی کماکان برای بیمار ضایعه بالینی محسوب می‌شوند و در جستجوی درمان بعدی خواهد بود.

0 یا ضعیف: عدم بهبود وضعیت

هم‌چنین توسط دستگاه REVISCOMETER RVM 600 میزان ویسکوالاستیسیته پوست در ۴ جهت $A=180-0$ درجه، $B=225-45$ درجه، $C=270-90$ درجه و $D=315-135$ درجه و از ۵ مکان صورت (پیشانی، گوشه چشم راست و چپ، گوشه لب راست و چپ) محاسبه شد. همچنین با استفاده از دستگاه مگزامتر (Mexameter) میزان ملانین و اریتم در همان ۵ ناحیه صورت، قبل از انجام مداخله و پس از هر مداخله و یک‌ماه پس از اتمام درمان بررسی شد.

در ۴ بیمار دیگر پس از جلسه سوم، کاهش چین و چروک و پیگمانتاسیون نامنظم از نظر بیماران بصورت تاثیر متوسط و از نظر پزشکان یک یا دو درجه کاهش شدت ضایعات مشاهده شد. در ۱۵ بیمار دیگر، هم از نظر پزشکان و هم از نظر بیماران، تغییرات بوجود آمده ناچیز یا بدون تغییر گزارش گردید.

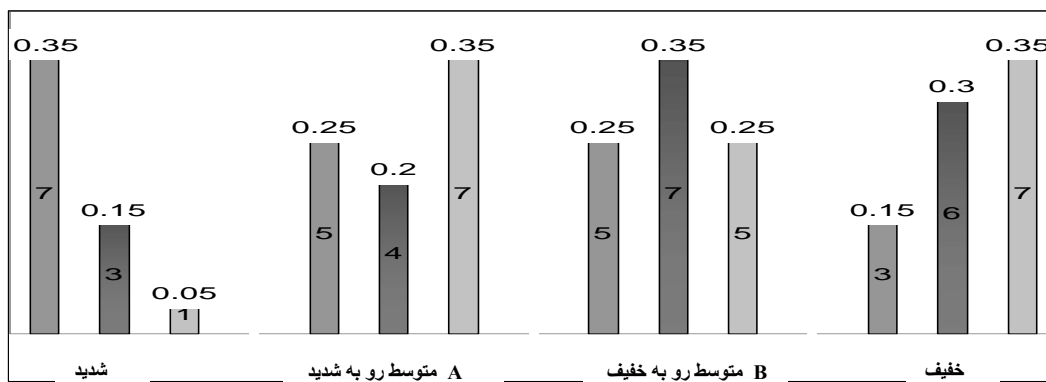
یک بیمار احساس بهبودی در قوام پوست داشت و ۳ بیمار روشن تر شدن رنگ پوست را ذکر نمودند. کاهش اندازه skin pore در هیچ یک از بیماران ذکر نشد.

از نظر عوارض، در ۶ بیمار اریتم و دلمه ایجاد شد که پس از چند روز بهبود یافت، ولی عارضه هیپرپیگمانتاسیون پس از التهاب در ۳ نفر از آنان تا چند ماه باقی ماند.

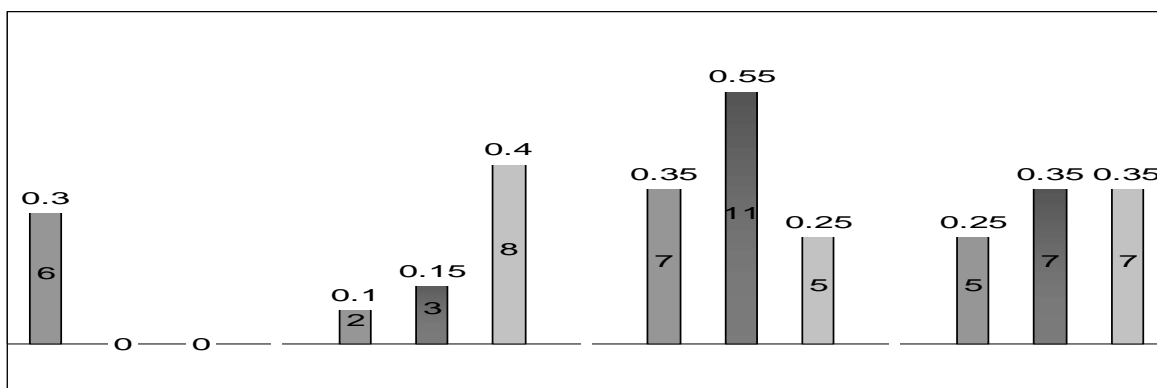
۲۵ و ۳۵ درصد بود که پس از درمان در همان مقدار باقی ماند. تخفیف در اریتم و تلانژکتازی تنها در یک بیمار ایجاد شد که بصورت تبدیل از شدید به متوسط A بود. بنابراین تاثیر درمان بر اریتم و تلانژکتازی بسیار ناچیز بود.

در کل تاثیر IPL بر کاهش وضعیت photoaging، در مورد چین و چروک بیش از پیگمانتاسیون نامنظم و آن نیز بیش از اریتم و تلانژکتازی بود و تبدیل از موارد شدید به خفیف در هیچ کدام از وضعیتها رخ نداد.

شروع اثر IPL در کاهش photoaging در ۴ بیمار پس از جلسه سوم درمان به وجود آمد. در یک بیمار پس از جلسه اول تغییرات ایجاد شد که بصورت کاهش چین و چروک و روشن تر شدن پوست ناحیه پیشانی بود و پس از آن با هر جلسه درمانی این تاثیر واضح تر و وسیع تر گردید که پس از اتمام ۴ جلسه درمانی چین و چروک و پیگمانتاسیون نامنظم در این بیمار از شدت متوسط A به خفیف تبدیل گردید.



نمودار ۱- ارزیابی شدت مودالیتتهای photoaging توسط پزشکان قبل از انجام IPL (چین و چروک، پیگمانتاسیون نامنظم، تلانژکتازی)



نمودار ۲- ارزیابی شدت مودالیتتهای photoaging توسط پزشکان بعد از انجام IPL (چین و چروک، پیگمانتاسیون نامنظم، تلانژکتازی)

بحث

در این مطالعه، از ۲۰ بیمار مبتلا به photoaging تحت درمان با IPL، ۵ بیمار بهبودی خفیف تا متوسط در چین و چروک صورت، ۴ بیمار بهبودی خفیف تا متوسط پیگمانتاسیون نامنظم و ۱ بیمار بهبودی خفیف اریتم و تلانژکتازی داشتند، اما در بررسی تغییرات ویسکوالاستیسیته پوست و اریتم و ملانین پوست که توسط دستگاه‌های رویسکومتر و مگزامتر انجام گرفت، از نظر آماری اختلاف معنی‌داری مشاهده نشد.

به منظور بازگرداندن اثرات ناشی از photoaging، روش‌های کمتر تهاجمی (Non ablative) مورد توجه قرار گرفته است. اصطلاح Photorejuvenation (جوانسازی توسط نور) به استفاده از روش‌های کمتر تهاجمی با منابع نوری (مانند IPL) برای بهبود تلانژکتازی اریتماتوی سطحی و پیگمانتاسیون نامنظم و چین و چروک‌های خفیف که در اثر photoaging ایجاد شده‌اند، اطلاق می‌شود (۱۶). اکثر سیستم‌های لیزری غیرتهاجمی که امروزه به کار می‌روند، نوری در محدوده اشعه مادون قرمز (طول موج ۱۵۰۰-۱۰۰۰ نانومتر) منتشر می‌کنند که در این طول موج‌ها جذب توسط بافت‌های سطحی حاوی آب نسبتاً ضعیف است، لذا باعث نفوذ به بافت‌های عمقی‌تر می‌گردد. بنابراین مکانیزم احتمالی روش‌های غیر تهاجمی Non ablative ایجاد صدمه و زخم درم است، بدون آن‌که اپیدرم آسیب ببیند که باعث بازسازی الیاف کلاژن جهت بهبود زخم حاصله می‌شود و نیز باعث تخریب عروقی همراه با مهاجرت لنفوسیت‌ها و القاء سیتوکین‌هایی می‌شود که باعث ایجاد فیبروبلاست‌های جدید می‌گردند (۱۷).

در مطالعه دکتر Goldberg در سال ۲۰۰۱ میلادی، تاثیر IPL بر چین و چروک صورت ۳۰ بیمار پس از ۴-۱ جلسه درمانی بررسی شد که در نهایت بهبود اساسی در ۹ بیمار، بهبود نسبی در ۱۶ بیمار و عدم بهبود در ۴ بیمار ایجاد شد و نتیجه‌گیری شد که این روش کمتر از روش‌های ablative موثر است (۱۸). در مطالعه دیگر دکتر Goldberg بر ۵ زن ۴۰-۵۰ سال، تاثیر IPL بر چین و چروک صورت پس از ۴ جلسه درمانی بررسی شد که تغییرات حاصل در بافت‌شناسی پوست از نظر تولید کلاژن جدید منطبق با بهبود کلینیکی بود (۱۹). در مطالعه دکتر Bitter در سال ۲۰۰۲ میلادی بر ۴۹ بیمار پس از ۴ جلسه درمانی با IPL، کاهش photoaging در ۷۵ درصد بیماران بصورت بهبود کلی مساوی یا بیش از ۵۰ درصد و در ۴۵ درصد بیماران بصورت بهبود کلی مساوی یا بیش از ۷۵ درصد بود، به نحوی که در رابطه با بهبود چین و

چروک خفیف صورت در ۶۴ درصد بیماران بصورت بهبود مساوی یا بیش از ۷۵ درصد و در ۴۰ درصد بیماران بصورت بهبود مساوی یا بیش از ۵۰ درصد بود و ۷۰ درصد بیماران بهبود مساوی یا بیش از ۵۰ درصد در تلانژکتازی داشتند (۱۶). دکتر Weiss در سال ۲۰۰۲ میلادی ۴ جلسه درمانی IPL بر صورت، گردن و قفسه سینه ۸۰ بیمار انجام داد که با بهبود قوام پوست در ۸۳ درصد موارد، بهبود تلانژکتازی در ۸۲ درصد موارد و بهبود پیگمانتاسیون در ۷۹ درصد موارد همراه بود و تاثیر IPL بر صورت بیش از سایر نواحی بود، بطوری‌که ۹۷ درصد بهبود در قوام، تلانژکتازی و پیگمانتاسیون صورت وجود داشت (۱).

در مطالعه Negishi در سال ۲۰۰۱ میلادی بر ۹۷ بیمار ژاپنی با تیپ پوستی IV و V پس از ۳ جلسه درمانی با IPL، بهبود مساوی یا بیش از ۵۰ درصد در پیگمانتاسیون، مساوی یا بیش از ۸۳ درصد در تلانژکتازی و مساوی یا بیش از ۶۰ درصد در قوام پوست بیش از ۹۰ درصد بیماران مشاهده شد (۲۰). دکتر Kligman در سال ۲۰۰۳ میلادی ۲۳ زن ۶۰-۳۰ ساله را پس از ۳ جلسه درمانی با IPL مورد مطالعه قرار داد که با کاهش در تمامی وضعیتهای photoaging شامل پیگمانتاسیون نامنظم، قوام و خشونت پوست و اریتم و تلانژکتازی تقریباً تمامی افراد مطالعه و تبدیل شدت ضایعات از خیلی شدید به خیلی خفیف همراه بود (۲۱).

در تمامی مطالعات فوق تاثیر IPL بر وضعیتهای photoaging بصورت متوسط تا عالی برآورد شده بود که در اکثریت بیماران وجود داشت. در اکثریت این مطالعات از ۳-۴ جلسه درمانی IPL و cut off فیلتر ۵۷۰-۵۵۰ نانومتر و پالس دوگانه و گاهی سه‌گانه استفاده شده بود و انرژی دستگاه بین ۲۴-۵۰ ژول بر سانتی‌متر مربع بود. همچنین دستگاه IPL در اکثر مطالعات از شرکت lumenis بود. با توجه به اینکه ما نیز در مطالعه خود از موارد مشابه استفاده نمودیم، لذا نوع دستگاه و روش کار نمی‌تواند باعث تفاوت زیاد بین یافته‌های ما با این تحقیقات باشد. هم‌چنین تعداد جلسات درمانی این مطالعات ۳ تا ۴ جلسه بود که با مطالعه ما تفاوتی نداشت. در اکثر مطالعات تیپ پوست بیماران I - III فیتزپاتریک و در یک مطالعه تیپ V و IV بود، لذا تفاوت در تیپ پوست نیز نمی‌تواند علت این اختلاف باشد.

در نحوه بررسی تغییرات حاصله، در این مطالعات از روش عکس‌برداری استفاده شده بود که عکس‌ها توسط برنامه کامپیوتری تحلیل و سپس توسط پزشکان تفسیر می‌گردید. متأسفانه این برنامه کامپیوتری در ایران وجود نداشت، لذا در

نزدیک نشده است و روش‌های مختلف non-ablative هیچ ارجحیتی به یکدیگر نداشتند (۱۷). همچنین Kopera و همکاران در سال ۲۰۰۳ میلادی تاثیر لیزر diode (۱۴۵۰ نانومتر) در کاهش چین و چروک دور چشم ۹ بیمار در ۳ جلسه درمانی را بررسی نمودند و نتایج حاصله توسط ۲۵ متخصص پوست ارزیابی شد که تنها ۲ متخصص پوست بهبود اساسی را اعلام نمودند و بیماران نیز بهبود خفیف تا متوسط را بیان کردند. آنها به این نتیجه رسیدند روش non-ablative نظر بالینی، بهبودی جزئی در چین و چروک دور چشم ایجاد می‌نماید و نمی‌تواند تغییرات بالینی عینی ایجاد کند (۲۳). اگر چه در این بررسی‌ها تاثیر لیزرهای non-ablative مورد بحث بوده است و IPL یک روش غیرلیزری non-ablative است، ولی بر اساس نتیجه‌گیری Tanzi روش‌های non-ablative هیچ ارجحیتی به یکدیگر ندارند. لذا از IPL نیز به عنوان یک روش

non-ablative نمی‌توان انتظار ایجاد تغییرات واضح بر وضعیتهای شدید photoaging همانند رفع چروک‌های عمیق را داشت. در این مطالعه هم پزشکان و هم بیماران انتظار تغییر در چروک‌های عمیق و لک‌های واضح صورت و تانژکتازی واضح را داشتند که ایجاد نشد. در حالی که شاید اگر در مطالعه ما سطح بررسی بر رفع چروک‌های ظریف و پیگمانتاسیون خفیف و تانژکتازی‌های ظریف بود و آن‌هم توسط روش‌های کامپیوتری مورد ارزیابی قرار می‌گرفت، تاثیر IPL بر آنها مشخص می‌گردید که معادل انتظاری بود که از یک روش Non ablative می‌توانستیم داشته باشیم. به هر حال، این مطالعه نشان داد که روش IPL بر photoaging نژاد ایرانی تاثیر قابل ملاحظه‌ای ندارد. هم‌چنین هزینه این روش نسبت به سایر روش‌های جوان‌سازی پوست بالاتر است و روش مقرون به صرفه‌ای محسوب نمی‌گردد.

مطالعه ما بررسی عکس‌ها توسط چشم غیر مسلح انجام شد و معیاربندی ضایعات بر اساس مشاهده بود. بنابراین در مطالعه ما، تغییرات ضایعات برجسته (gross) ارزیابی شد، در حالی که با کامپیوتر تغییرات ضایعات ظریف نیز ارزیابی می‌گردد. به عنوان مثال در مطالعات Weiss, Negishi و Kligman قوام و خشونت پوست و در مطالعه Bitter چین و چروک خفیف (fine) بررسی شده بود. بنابراین بررسی تغییرات چین و چروک‌های ظریف صورت و اریتم و پیگمانتاسیون نامنظم کمتر واضح در مطالعه ما حذف شده است و احتمالاً روش non-ablative بیش از چین‌های خشن صورت و پیگمانتاسیون و اریتم‌های شدید، بیشترین تاثیر را می‌گذارد.

ارزیابی با دستگاه Reviscometer و Mexameter نیز انجام شد که با توجه به جدید بودن این دستگاه‌ها هنوز مشخص نیست که این دستگاه‌ها قادر به مشخص نمودن چه میزان تغییراتی در ویسکوالاستیسیته و ملانین و اریتم هستند. به طور مثال در برخی مقالات دستگاه Reviscometer تغییرات ویسکوالاستیسیته را در سنین بالای ۶۰ سال نشان داده و قادر به تشخیص اختلافات آن در سنین زیر ۶۰ سال نبوده است (۲۲).

در ارزیابی از بیماران، شاید آنها انتظار بسیاری از جوان شدن پوست خود داشتند که تغییرات خفیف ایجاد شده در آنها بعنوان بهبودی به حساب نیامده بود.

در مقاله مروری Tanzi که در سال ۲۰۰۳ میلادی انجام شده و روش‌های مختلف لیزر و پیشرفت آنها را در ۴ دهه اخیر مورد ارزیابی قرار داده است، در رابطه با تاثیر لیزرهای مختلف non-ablative بر photoaging به این نتیجه رسید که جوان‌سازی پوست با این روش‌ها، هنوز در مرحله طفولیت خود قرار دارد و اگر چه سیستم‌های مختلف، تاثیر آنها را در بهبود چین و چروک و اسکارهای آتروفیک نشان داده‌اند، ولی هنوز تاثیر آنها، به میزان بهبودی حاصل از روش‌های ablative

REFERENCES

- Weiss RA, Weiss MA, Beasley KL. Rejuvenation of photoaged skin: 5 years results with intense pulsed light of the face, neck, and chest. *Dermatol Surg* 2002;28(12):1115-19.
- Nestor MS. Photorejuvenation; non-ablative skin rejuvenation using intense pulsed light. *Skin & Aging* 2000;8(3):1-4.
- Lowe PM, Woods J, Lewis A, Davies A, Cooper AJ. Topical tretinoin improves the appearance of photo damaged skin. *Australas J Dermatol* 1994;35(1):1-9.
- Creidi P, Humbert P. Clinical use of topical retinaldehyde on photoaged skin. *Dermatology* 1999;199:49-52.
- Pinnell SR, Yang H, Omar M, Monteiro-Riviere N, DeBuys HV, Walker LC, et al. Topical L-ascorbic acid: percutaneous absorption studies. *Dermatol Surg* 2001;27(2):137-42.

6. Darr D, Dunston S, Faust H, Pinnell S. Effectiveness of antioxidants (vitamin C and E) with and without sunscreens as topical photoprotectants. *Acta Derm Venereol* 1996;76(4):264-68.
7. Ross EV, Miller C, Meehan K, Pac, McKinlay J, Sajben P, et al. One-pass CO₂ versus multiple-pass Er:YAG laser resurfacing in the treatment of rhytides: a comparison side-by-side study of pulsed CO₂ and Er:YAG lasers. *Dermatol Surg* 2001;27(8):709-15.
8. McDaniel DH, Lord J, Ash K, Newman J. Combined CO₂/erbium:YAG laser resurfacing of peri-oral rhytides and side-by-side comparison with carbon dioxide laser alone. *Dermatol Surg* 1999;25(4):285-93.
9. Fitzpatrick RE. Laser resurfacing. *Adv Dermatol* 1997;13:463-501.
10. Goldman MP. Co₂ laser resurfacing of the face and neck. *Facial Plast Surg Clin North Am* 2001;9:283-90.
11. Goldberg DJ. Full-face nonablative dermal remodeling with a 1320 nm Nd:YAG Laser. *Dermatol Surg* 2000;26:915-18.
12. Goldberg DJ, Silapunt S. Q-switched Nd:YAG laser: rhytid improvement by non-ablative dermal remodeling. *J Cutan Laser Ther* 2000;2(3):157-60.
13. Zelickson BD, Kilmer SL, Bernstein E, Chotzen VA, Dock J, Mehregan D, et al. Pulsed dye laser therapy for sun damaged skin. *Lasers Surg Med* 1999;25(3):229-36.
14. Weiss RA, Goldman MP, Weiss MA. Treatment of poikiloderma of Civatte with an intense pulsed light source. *Dermatol Surg* 2000;26:823-27.
15. Laury D. Intense pulsed light technology and its improvement on skin aging from the patients' perspective using photorejuvenation parameters. *Dermatol Online J* 2003;9(1):5.
16. Bitter PH. Noninvasive rejuvenation of photo damaged skin using serial, full-face intense pulsed light treatments. *Dermatol surg* 2002;26(9): 835-42.
17. Tanzi EL, Lupton JR, Alster TS. Lasers in dermatology: four decades of progress. *J Am Acad Dermatol* 2003;49(1):1-31.
18. Goldberg DJ, Cutler KB. Non ablative treatment of rhytids with Intense Pulsed light. *Lasers Surg Med* 2002;26(2):916-200.
19. Goldberg DJ. New collagen formation after dermal remodeling with an intense pulsed light source. *J Cutan Laser Ther* 2002;2(2):59-61.
20. Negishi K, Tezuka Y, Kushikata N, Wakamatsu S. Photorejuvenation for asian skin by intense pulsed light. *Dermatol surg* 2001;27(7):627-31.
21. Kligman DE, Zhen Y. Intense pulsed light treatment of photoaged facial skin. *Dermatol Surg* 2004;30(8):1085-90.
22. Hermanns-Lê T, Jonlet F, Scheen A, Piérard GE. Age- and body mass index-related changes in cutaneous shear wave velocity. *Exp Gerontol* 2001;36(2):363-72.
23. Kopera D, Smolle J, Kaddu S, Kerl H. Nonablative laser treatment of wrinkles: meeting the objective? Assessment by 25 dermatologists. *Br J Dermatol* 2004;150(5):936-39.