

بررسی اثرات درمانی بتامتازون و دیکلوفناک سدیم بر اپیتلیوم و سلولهای گابلت ملتحمه در چشم خرگوشهای آلوده به خردل در مرحله حاد

غلامرضا کاکا*، مصطفی نادری**، سید همایون صدرایی***، خسرو جدیدی**، علی بمان زارعی****، غلامرضا پور حیدری*****،
علی کریمی زارچی*****، حسین دشت نورد****، محمد حسین اسدی**، علی نوروز زاده*****، فریده ابوعلی**

* مرکز تحقیقات آسیب های شیمیایی، پژوهشکده طب رزمی، دانشگاه علوم پزشکی بقیه الله (عج)

** گروه چشم پزشکی، دانشگاه علوم پزشکی بقیه الله (عج)

*** گروه علوم تشریح، دانشگاه علوم پزشکی بقیه الله (عج)

**** گروه بیوشیمی، دانشگاه علوم پزشکی بقیه الله (عج)

***** گروه فارماکولوژی، دانشگاه علوم پزشکی بقیه الله (عج)

***** گروه اپیدمیولوژی، دانشگاه علوم پزشکی بقیه الله (عج)

***** گروه فیزیولوژی، دانشگاه علوم پزشکی بقیه الله (عج)

چکیده

سابقه و هدف: چشمها حساس ترین عضو در مواجهه با سولفور موستارد (Bis [2-chlorethyl] sulfide or HD) به عنوان یکی از عوامل شیمیایی نظامی هستند. در مطالعه حاضر اثرات درمانی قطره‌های بتامتازون، دیکلوفناک سدیم و بتامتازون- دیکلوفناک سدیم بر التهاب، پرخونی، اپیتلیوم و سلول‌های گابلت ملتحمه چشم خرگوش‌های آلوده به خردل در مرحله حاد ضایعه بررسی شد.

روش بررسی: در این مطالعه، ۳۶ سر خرگوش بصورت تصادفی در سه گروه شاهد شامل نرمال، حلال و خردل و سه گروه تجربی شامل درمان با قطره‌های بتامتازون، دیکلوفناک سدیم و بتامتازون-دیکلوفناک سدیم قرار گرفتند. معاینه قبل از شروع آزمایش جهت اطمینان از سلامت چشمها و پس از انجام آزمایش در روزهای اول، دوم، پنجم، هفتم و چهاردهم بوسیله اسلیت لمپ تحت بیهوشی انجام شد. در روز چهاردهم قسمتی از پلک بالای حیوان به همراه ملتحمه چشمی جدا و بررسی هیستومورفولوژیک و پاتولوژیک شدند.

یافته‌ها: خردل بعد از ۱۴ روز موجب تغییرات شدید بافتی، التهاب و نکروز ملتحمه و کاهش شدید سلول‌های گابلت شد. قطره‌ها توانستند از کموزیس جلوگیری کنند که این کاهش در روز هفتم در گروه‌های دیکلوفناک سدیم و بتامتازون- دیکلوفناک سدیم در مقایسه با گروه خردل معنی‌دار بود. وضعیت بافت ملتحمه و تعداد سلول‌های گابلت در گروه‌های درمانی نسبت به گروه خردل وضعیت بهتری داشتند.

نتیجه‌گیری: ترکیب بتامتازون و دیکلوفناک سدیم درمان موثری در جلوگیری از ضایعات چشمی ملتحمه‌ای ناشی از تماس با خردل است.

واژگان کلیدی: گاز خردل، بتامتازون، دیکلوفناک سدیم، خرگوش، ملتحمه چشم، سلول گابلت.

مقدمه

سولفور موستارد (Bis [2-chlorethyl] sulfide = HD) از اولین و پرکاربردترین عوامل شیمیایی نظامی بوده و زمانی که اولین

بار در جنگ جهانی اول از آن استفاده شد، تقریباً یک سوم از یک میلیون و دویست هزار سربازی که با این گاز مواجه شدند، نیاز به درمان‌های پزشکی طولانی مدت برای برطرف نمودن ضایعات پوستی، معده‌ای- روده‌ای، تنفسی و چشمی داشتند (۱). کاربرد این گاز بر علیه شهروندان کرد و سربازان ایرانی در جنگ ایران- عراق نتایج وخیم و وحشتناکی به همراه داشت (۲،۳).

آدرس نویسنده مسئول: تهران، دانشگاه علوم پزشکی بقیه الله (عج)، پژوهشکده طب رزمی، مرکز

تحقیقات آسیب های شیمیایی (email: gh_kaka@yahoo.com)

تاریخ دریافت مقاله: ۱۳۸۶/۱۲/۸

تاریخ پذیرش مقاله: ۱۳۸۷/۳/۲۰

سندرم خشکی چشم بیان کند (۸). آسیب به اپی‌تلیوم ملتحمه و سلول‌های گابلت منجر به ایجاد مشکلات جدی برای چشم نظیر التهاب، عفونت و خشکی چشم می‌شود.

از آنجایی که یکی از عوامل موثر در مهاجرت سلول‌های اپی‌تلیال قرنیه وجود لوپریکیشن چشمی به حد کافی است، می‌توان یکی از علل سوراخ شدن قرنیه را کافی نبودن لوپریکیشن در چشم‌های آلوده به خردل دانست. هم‌چنین یکی از علل خشکی چشم که جانبازان شیمیایی از آن رنج می‌برند، از بین رفتن غدد گابلت یا کاهش شدید آنها می‌باشد (۹). با توجه به مطالعاتی که در دهه‌های اخیر با استفاده از داروهای ضد التهابی جهت کاهش ضایعات چشمی ناشی از HD انجام شده است، در این تحقیق از بتامتازون و دیکلوفناک سدیم که نمونه‌ای از داروهای ضدالتهابی استروئیدی و غیراستروئیدی می‌باشند، استفاده گردید. بتامتازون یک داروی ضد التهابی است که واسطه‌های التهاب (سایتوکاین و کموکاین) را کاهش داده، ساخت لیپوکورتین را افزایش داده و تولید و کاهش القاء آنزیم‌های واسطه‌های التهابی (i-NOS, COX-2) را غیرفعال می‌کند. بنابراین هر دو حالت شروع و ادامه التهاب را کم کرده و تشکیل پروستاگلاندین E (PGE) را کاهش می‌دهد (۱۰). به علت اثرات جانبی استروئیدها، یک گروه غیراستروئیدی یعنی دیکلوفناک سدیم به این مطالعه اضافه شد. دیکلوفناک سدیم یک قطره چشمی غیر استروئیدی با استفاده وسیع درمانی است. داروهای ضدالتهابی غیراستروئیدی از طریق غیرفعال کردن آنزیم‌های سیکلواکسیژناز که مسئول تولید پروستاگلاندین‌ها می‌باشند، بر پیشرفت التهاب اثر می‌گذارند. دیکلوفناک یک مزیت مضاعف داشته و آن تولید بعضی از مواد ضد درد می‌باشد (۱۱).

در این مطالعه، اثرات درمانی قطره‌های چشمی بتامتازون، دیکلوفناک سدیم و بتامتازون-دیکلوفناک سدیم بر شرایط بالینی، هیستومورفومتری و هیستوپاتولوژی اپیتلیوم و سلول‌های گابلت ملتحمه چشم خرگوش‌های آلوده به خردل در مرحله حاد ضایعه بررسی شد.

مواد و روشها

در این کار آزمایی بالینی، ۳۶ سرخرگوش سفید نژاد نیوزیلندی با وزن ۲/۲-۱/۸ کیلوگرم و عمر تقریبی شش ماه (خریداری شده از موسسه رازی) بررسی شدند. حیوانات در قفس‌های استاندارد بصورت انفرادی در دمای 22 ± 2 درجه سانتی‌گراد نگهداری گردیده و برای سازگاری با محیط جدید به مدت یک هفته با غذای آماده Pellet (تهیه شده از مرکز

سولفور موستارد یک ترکیب هسته‌دوست قوی است که به آسانی در پوست، غشاهای مخاطی و چشم‌ها نفوذ کرده، اجزاء سلولی را آلوده می‌کند و سبب ایجاد سمیت در اجزاء سلولی شده و واسطه‌های التهابی را از سلول‌های مورد هجوم آزاد کرده و در نهایت پاسخ التهابی را آغاز می‌کند. چشم‌ها حساس‌ترین عضو در مواجهه با خردل هستند و ضایعات چشمی در ۹۰-۷۵ درصد از مجروحین گاز خردل مشاهده می‌شود. شدت آسیب چشمی ناشی از مواجهه با گاز خردل به دوز و مدت زمان تماس HD با چشم بستگی دارد و می‌تواند از ناراحتی خفیف چشم تا سوراخ شدگی قرنیه باشد (۴).

با توجه به اینکه انجام واکنش خردل در بدن و بروز عوارض چشمی حداقل ۲ ساعت و بطور متوسط ۴ الی ۸ ساعت به طول می‌انجامد، ضروری است که درمان دارویی هر چه سریع‌تر شروع گردد، زیرا پس از آلودگی که بیشترین مقدار آن در چند ساعت اول بعد از آلودگی صورت می‌گیرد، اقدامات درمانی بعدی نتیجه قطعی نخواهد داشت و عمدتاً کم‌تاثیر هستند (۵).

درمان‌های ضد التهابی ممکن است بطور بالقوه بعضی از ضایعات ناشی از HD را بهبود بخشند. بدین صورت که با آلودگی اولیه که در دقایق اولیه بعد از مواجهه با خردل اتفاق می‌افتد مقابله می‌نمایند و آزاد شدن واسطه‌های شیمیایی بعد از مواجهه با HD را کندتر می‌سازند. بنابراین هر درمانی که با این روند التهابی مقابله کند، می‌تواند علائم بالینی را بهتر نماید.

اپیتلیوم ملتحمه نقش مهمی را در تشکیل سد محافظ فیزیکی سطح ملتحمه توسط ترشحات سلول گابلت برای شرکت کردن در تشکیل و حفظ لایه موکوسی موجود بر روی اشک (tear film) سطح چشم بازی می‌کند. در صورتی که آسیب برگشت‌ناپذیر بر اپیتلیوم قرنیه ایجاد گردد، اپیتلیوم ملتحمه می‌تواند به اپیتلیوم قرنیه تبدیل شود (۶). سلول‌های گابلت اغلب بشکل دسته‌جات در سرتاسر اپیتلیوم ملتحمه وجود دارند و در لبه پلک یا لیمبوس یافت نمی‌شوند اما در ملتحمه پلکی و چشمی وجود داشته و بزرگترین اندازه و بیشترین تعداد را نزدیک فورنیکس دارند (۷). لایه موکوسی موجود بر روی اشک (tear film) از یک گلیکوکونژوگیت با وزن مولکولی بالا که توسط سلول‌های گابلت ملتحمه‌ای ترشح می‌شود و نقش مهمی در محافظت سطح چشم از عوامل بیرونی (باکتریایی یا شیمیایی) و چرب کردن آن در طی تمام انواع حرکات چشم بر عهده دارد. تراکم سلول‌های گابلت ملتحمه می‌تواند شدت آسیب موضعی را در اثر نقص موسین در

در صورت سلامت کامل ملتحمه نمره صفر، مشاهده نقص یا آسیب کم نمره یک یا ۲۵ درصد، وجود نقص یا آسیب متوسط نمره دو یا ۵۰ درصد، مشاهده نقص یا آسیب زیاد نمره سه یا ۷۵ درصد و مشاهده نقص یا آسیب شدید نمره چهار یا ۱۰۰ درصد تعلق گرفت (۱۲).

جهت نمونه برداری، یک قطعه از وسط پلک بالا به پهنای یک سانتی متر به همراه ملتحمه چشمی و فورنیکس جهت مطالعه بافتی جدا و در فرمالین ۱۰ درصد قرار گرفت. پس از آماده سازی نمونه ها با استفاده از پاساژ بافتی نمونه ها در قالب های پارافینی قالب گیری شدند. سپس مقاطع پارافینی به ضخامت ۵ میکرون توسط دستگاه میکروتوم بصورت متوالی تهیه گردید. برای مطالعه سلول های جامی شکل (goblet) از روش رنگ آمیزی PAS (Periodic acid-Schiff) و جهت بررسی هیستومورفولوژیک و پاتولوژیک پلک از روش رنگ آمیزی هماتوکسیلین و ائوزین (H&E) استفاده شد.

جهت مطالعه هیستومورفومتری (۱۲) و نیز بررسی پاتولوژیک نمونه ها از سیستم سخت افزاری Motic شامل میکروسکوپ نوری مجهز به گراتیکول چشمی Eyepiece HWF-IOX Holland و هم چنین نرم افزار Motic 2.1 استفاده شد. شمارش سلول های گابلت ملتحمه پلکی در ناحیه فورنیکس در سطح سائیتال در طولی برابر ۱۰۰۰ میکرومتر انجام شد. تمام اندازه های فوق در سه مقطع متوالی هر نمونه انجام شد (۱۳). بررسی پاتولوژی نمونه های دارای کد توسط پاتولوژیست صورت گرفت.

اطلاعات به صورت میانگین \pm خطای معیار ارائه شد. در تجزیه و تحلیل اطلاعات از آزمون های t و one-way ANOVA استفاده گردید.

یافته ها

نتایج حاصل از بررسی متغیرها بین گروه های شاهد و حلال نشان داد که هیچ گونه اختلاف معنی داری میان آنها وجود ندارد. میزان تورم ملتحمه (Chemosis) طی روز اول در گروه خردل تا ۶۸ درصد افزایش یافت و تا روز هفتم ($20/75 \pm 0/25$) این مقدار تقریباً ثابت ماند و پس از آن تا روز چهاردهم این مقدار کاهش یافته و به حدود ۳۰ درصد رسید. قطره ها توانستند در گروه های درمانی از ایجاد Chemosis جلوگیری کنند که این کاهش در مقایسه با گروه خردل در روز هفتم در گروه های D ($1 \pm 0/12$) و BD ($0/8 \pm 0/2$) معنی دار بود، اما در روزها و گروه های دیگر معنی دار نبود (نمودار ۱).

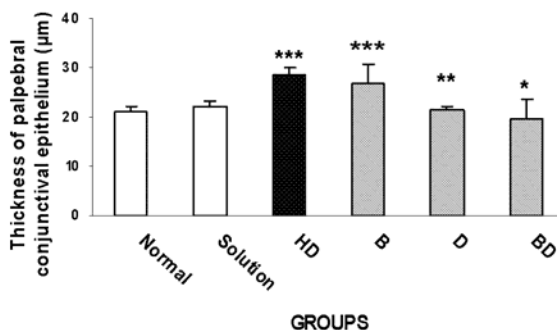
خوراک دام پارس) و آب به میزان مورد نیاز تغذیه شدند. سپس خرگوش ها بصورت تصادفی درشش گروه شش تایی به ترتیب زیر قرار گرفتند. لازم به ذکر است که چشم راست حیوانات مورد آزمایش قرار گرفت.

گروه های آزمایشی شامل گروه اول (Normal group) یا گروه نرمال که هیچ گونه ماده ای را دریافت نکرد، گروه دوم (Solvent group) یا گروه حلال یا شام که چشم راست مقدار ۵۰ میکرولیتر حلال نرمال سالین دریافت نمود، گروه سوم (HD group) یا گروه محلول خردل که چشم راست محلول سولفور موستارد ۰/۵ درصد به مقدار ۵۰ میکرولیتر (مخلوط ۰/۲۵ میکرولیتر سولفور موستارد خالص و ۴۹/۷۵ میکرولیتر حلال سالین) دریافت کرد، گروه چهارم (B group) یا گروه بتامتازون که ابتدا ۵۰ میکرولیتر محلول خردل دریافت کرده و پس از ده دقیقه قطره بتامتازون (ساخت شرکت سینا دارو) دریافت کرد، گروه پنجم (D group) یا گروه دیکلوفناک سدیم که ابتدا ۵۰ میکرولیتر محلول خردل دریافت کرد و پس از ده دقیقه قطره دیکلوفناک سدیم (شرکت باختر بیوشیمی) دریافت نمود و گروه ششم (BD group) یا گروه بتامتازون-دیکلوفناک سدیم بود که ابتدا ۵۰ میکرولیتر محلول خردل دریافت کرده و پس از ده دقیقه قطره بتامتازون و ده دقیقه بعد قطره دیکلوفناک سدیم دریافت کرد.

حیوانات با ترکیب کتامین (Ketamine) به میزان ۵۰ میلی گرم بر کیلوگرم و زایلیزین (Xylazine) به میزان ۵ میلی گرم بر کیلوگرم بصورت تزریق داخل عضلانی بیهوش شدند. سپس معاینه چشم ها قبل از مواجهه با محلول سولفور موستارد، جهت اطمینان از سلامت آنها و پس از انجام آزمایشات توسط متخصصین چشم بوسیله اسلیت لمپ انجام شد.

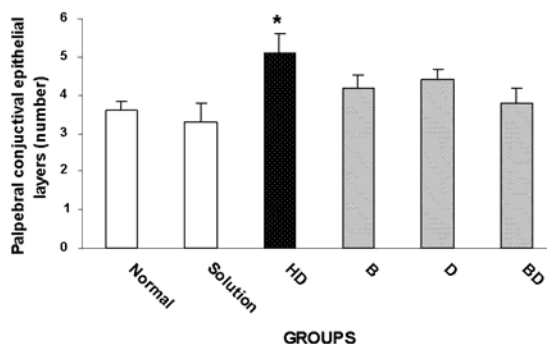
محلول HD برای گروه خردل و گروه درمان تنها یک بار توسط سمپلر در زیر هود و مستقیماً بر روی قرنیه چشم راست چکانده شد و جهت پخش شدن محلول HD در تمام چشم، پلک ها پنج مرتبه بصورت دستی و به آرامی باز و بسته شدند. محلول نرمال سالین نیز برای گروه حلال تنها یک بار استفاده شد.

گروه بتامتازون هر هشت ساعت یکبار قطره فوق را دریافت می کرد. معاینه چشم خرگوش ها در روزهای اول، دوم، پنجم، هفتم و چهاردهم، توسط متخصص چشم و با استفاده از اسلیت لمپ و تحت بیهوشی انجام گرفت و میزان تورم ملتحمه یا Chemosis و پر خونی ملتحمه (Injection) توسط دو چشم پزشکی که گروه ها برایشان نامشخص بود، به صورت زیر نمره دهی شد.



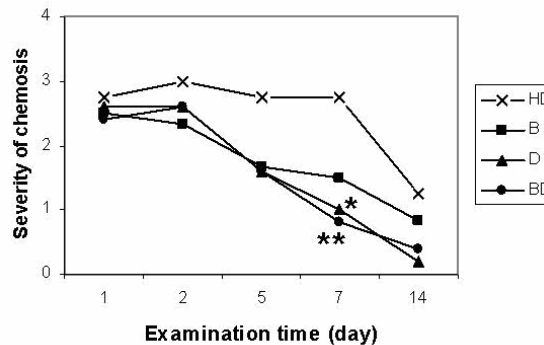
نمودار ۳- ضخامت اپیتلیوم ملتحمه پلکی در گروه های مختلف.
 ** اختلاف معنی دار گروه BD با گروه خردل ($P < 0.05$)
 ** اختلاف معنی دار گروه D با گروه خردل ($P < 0.01$)
 *** اختلاف معنی دار گروه خردل و گروه B با گروه نرمال ($P < 0.001$)

افزایش میانگین تعداد لایه های اپی تلیوم ملتحمه پلکی در گروه خردل مشاهده شد که در مقایسه با گروه نرمال این اختلاف معنی دار بود. تمامی گروه های درمانی نیز افزایش تعداد لایه های اپی تلیوم ملتحمه پلکی را به میزان کمتر نشان دادند که در مقایسه با گروه خردل و نرمال معنی دار نبود. لذا قطره ها از افزایش معنی دار تعداد لایه های اپی تلیوم ملتحمه پلکی جلوگیری کردند (نمودار ۴).



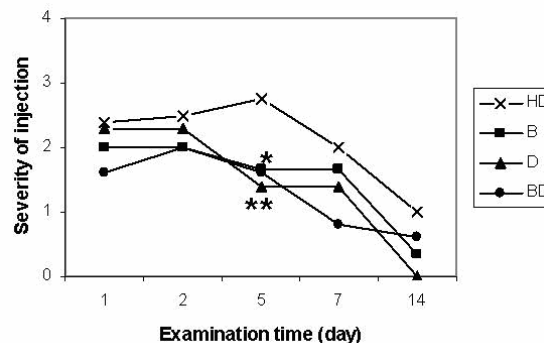
نمودار ۴- تعداد لایه های اپی تلیوم ملتحمه پلکی در گروه های مختلف.
 ** اختلاف معنی دار گروه خردل با گروه نرمال ($P < 0.05$)

از نتایج دو متغیر ضخامت و تعداد لایه های اپیتلیوم ملتحمه می توان نتیجه گرفت، هایپرپلازی در گروه خردل و هایپر تروفی در اپی تلیوم ملتحمه در گروه درمانی بتامتازون ایجاد شده است. سولفورموستارد موجب کاهش شدید تعداد سلول های گابلت ملتحمه در گروه خردل شد که در مقایسه با گروه نرمال این اختلاف معنی دار بود. تمام گروه های درمانی توانستند بطور معنی داری از کاهش تعداد سلول های گابلت ملتحمه در مقایسه با گروه خردل جلوگیری کنند. از سوی دیگر کاهش تعداد سلول های گابلت ملتحمه در گروه های درمانی نیز در



نمودار ۱- میانگین میزان Chemosis در روزهای مختلف.
 * اختلاف معنی دار گروه D با گروه خردل در روز هفتم ($P < 0.05$)
 ** اختلاف معنی دار گروه BD با گروه خردل در روز هفتم ($P < 0.01$)

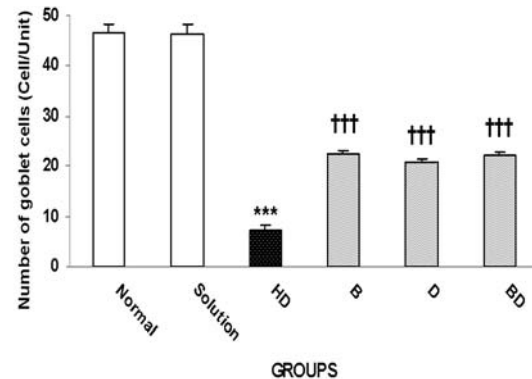
میزان Injection طی روز اول در گروه خردل تا ۵۶ درصد افزایش یافته و تا روز پنجم سیر صعودی داشت و بعد از آن سیر نزولی را شاهد بودیم، بطوری که در روز چهاردهم این مقدار به حدود ۲۷ درصد رسید. قطره ها بطور نسبی از میزان و وسعت پرخونی ملتحمه جلوگیری کردند که این ممانعت در مقایسه با گروه خردل ($2/75 \pm 0/29$) فقط در روز پنجم دارای اختلاف معنی دار بود، بدین ترتیب که در گروه درمانی D ($1/4 \pm 0/24$) میزان اختلاف در حد $P < 0.01$ و در گروه های B ($1/7 \pm 0/26$) و BD ($1/6 \pm 0/26$) در حد $P < 0.05$ بود (نمودار ۲).



نمودار ۲- مقایسه میانگین شدت پرخونی ملتحمه در گروه های درمان با گروه خردل در روزهای مختلف.
 * $P < 0.05$
 ** $P < 0.01$

سولفورموستارد موجب افزایش میانگین ضخامت اپیتلیوم ملتحمه پلک در گروه خردل شد که در مقایسه با گروه نرمال این اختلاف معنی دار بود ($P < 0.01$). استفاده از قطره های دیکلوفناک سدیم و بتامتازون-دیکلوفناک سدیم بطور معنی داری از افزایش ضخامت اپیتلیوم ملتحمه پلک در گروه های درمانی در مقایسه با گروه خردل جلوگیری کردند (نمودار ۳، شکل ۱).

مقایسه با گروه نرمال هر چند کمتر اما همچنان دارای اختلاف معنی داری بود (نمودار ۵، شکل ۲).



نمودار ۵- تغییرات تعداد سلولهای جامی ملتحمه در گروههای مختلف.

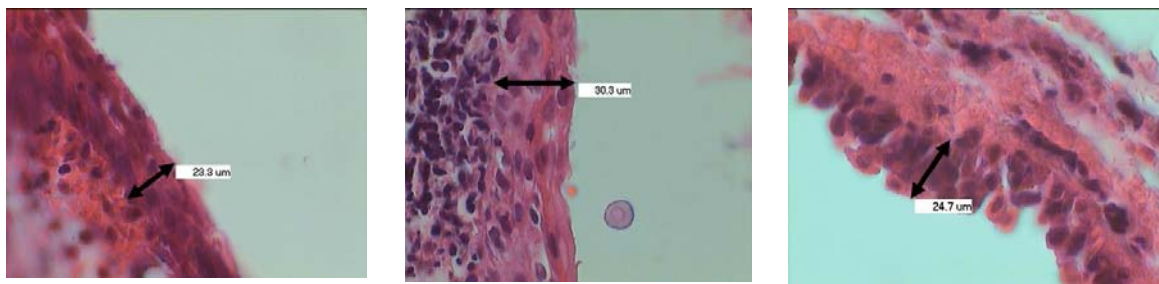
*** اختلاف معنی دار گروه خردل با گروه شاهد ($P < 0.001$)

††† اختلاف معنی دار گروههای درمانی با گروه خردل و شاهد

تغییرات شدید بافتی شامل التهاب بافت ملتحمه و ارتشاح لکوسیت‌های چندهسته‌ای و تک‌هسته‌ای در استروما و اپی‌تلیوم ملتحمه چشم خرگوش‌های آلوده به خردل مشاهده گردید (شکل‌های ۱ و ۲). گرچه این تغییرات در گروه‌های درمانی در مقایسه با گروه خردل در موارد ذکر شده از وسعت و شدت کمتری برخوردار بود.

بحث

درمان استاندارد ضایعات چشمی ناشی از سولفور موسستارد در دهه‌های اخیر تغییر نکرده (۱۴) و تا کنون درمان قطعی برای کاهش اینگونه ضایعات چشمی ارائه نشده است. گرچه تعدادی از پادزهرها در مقابل ضایعات چشمی حاد بررسی شده است، لیکن ضایعات چشمی همچنان باقی می‌ماند (۱۱). روش‌های درمانی جهت چشم‌های آلوده به مواد شیمیایی خردلی غیر اختصاصی بوده و شامل استفاده از پوشش



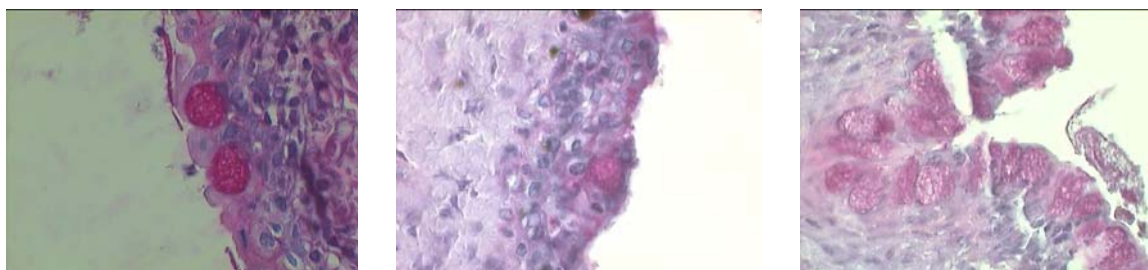
گروه BD

گروه HD

گروه نرمال

شکل ۱- اپیتلیوم ملتحمه پلکی در ناحیه میانی پلک در پایان آزمایش در گروههای مختلف.

میزان ضخامت و تعداد لایه های اپیتلیوم ملتحمه پلکی در گروه خردل به نسبت نرمال افزایش یافته است. در حالیکه ضخامت و تعداد لایه های اپیتلیوم ملتحمه پلکی در گروه BD نسبت به گروه نرمال تغییر زیادی نکرده است. (رنگ آمیزی H&E، بزرگنمایی ۱۰۰۰)



گروه B

گروه HD

گروه نرمال

شکل ۲- اپیتلیوم ملتحمه و غدد گابلت در ناحیه فورنیکس پلک در پایان آزمایش از گروههای مختلف.

تعداد غدد گابلت در گروه خردل به شدت کم شده است. این غدد در گروه شاهد به فراوانی وجود دارند، در حالی که تعداد این غدد در گروه های B، D و BD کمتر از گروه شاهد اما بیشتر از گروه خردل است. (رنگ آمیزی PAS، بزرگنمایی ۱۰۰۰)

حفاظتی، دور نمودن مصدومین از محل‌های آلوده، شستشوی چشم با مقادیر فراوان آب، استفاده از ضددردهای سیستمیک، مصرف داروهای میدریاتیک جهت بهبود اسپاسم عضلات سیلیاری و پیشگیری از چسبندگی‌های غنبيه، نرم‌کننده‌های موضعی، استفاده از قطره‌های آنتی‌بیوتیک جهت پیشگیری از عفونت باکتریایی ثانویه و داروهای کنترل‌کننده فشار داخل چشمی می‌باشد (۱۴).

درمان‌های ضد التهابی ممکن است بعضی از ضایعات ناشی از HD را بهبود بخشیده و با آلکیلاسیون که در دقایق اولیه بعد از مواجهه با خردل اتفاق می‌افتد مقابله و آزاد شدن واسطه‌های شیمیایی بعد از مواجهه با HD را کندتر نماید (۱۱). به علت اثرات جانبی استروئیدها، یک گروه غیراستروئیدی یعنی دیکلوفناک سدیم به این مطالعه اضافه شد. دیکلوفناک سدیم یک قطره چشمی غیراستروئیدی با استفاده وسیع درمانی است. داروهای ضد التهابی غیراستروئیدی از طریق غیرفعال کردن آنزیم‌های سیکلواکسیژناز که مسئول تولید پروستاگلاندین‌ها می‌باشند بر پیشرفت التهاب اثر می‌گذارند. دیکلوفناک یک مزیت مضاعف داشته و آن تولید بعضی از مواد ضد درد است (۱۱).

مطالعات انجام شده بر روی ترکیب داروهای ضد التهابی استروئیدی و غیراستروئیدی در چشم‌های آلوده به خردل نشان داد که NSAIDها می‌توانند تأثیر جایگزین یا تکمیلی با استروئیدها در هفته اول و پس از آن در درمان آسیب‌های شیمیایی شدید داشته باشند (۱۰). ما نیز اثر درمانی قابل قبولی را در استفاده از دو داروی بتامتازون و دیکلوفناک سدیم در موارد بالینی، هیستومورفولوژی و پاتولوژی طی دو هفته نشان دادیم.

Amir و همکاران نشان دادند که کاربرد سریع (یک ساعت پس از تماس) داروهای ضد التهابی استروئیدی و غیراستروئیدی موجب کاهش پاسخ‌های التهابی می‌شود، اما بعد از ۶ ساعت موفقیت کمتری مشاهده می‌شود (۱۱). در مطالعه حاضر درمان به فاصله ۱۰ دقیقه پس از مواجهه با خردل، بهبودی قابل‌ملاحظه‌ای را در مشاهدات بالینی با اسلیت لمپ نشان داد.

استروئیدها قبلاً برای درمان ضایعات HD فقط بعد از ترمیم اپی‌تلیوم پیشنهاد شده بودند (۱۱). اما نتایج حاصل از این مطالعه نشان داد که استفاده بلافاصله بتامتازون پس از آسیب با HD نه تنها در بهبودی عوارض ناشی از خردل نقش موثری دارد، بلکه همراه با دیکلوفناک سدیم بطور مناسب‌تری از آسیب اپی‌تلیوم ملتحمه‌ای چشم جلوگیری می‌کند.

Eyal banin و Yair morad در مطالعات خود نشان دادند که درمان با ترکیب zinc desferrioxamin (Zn/DFO) یا Ga/dfo (Gallium) و دگزامتازون بطور معنی‌داری در کاهش ضایعه نیتروژن موستارد (NM) در ساختمان‌های اطلاق قدامی چشم مؤثرتر از دگزامتازون یا Zn/DFO و یا Ga/DFO به تنهایی است. در چشم‌های درمان شده با ترکیب مذکور اپی‌تلیوم‌زایی در قرینه سریع‌تر و رگ‌زایی جدید با شدت کمتری بود (۱۴، ۱۵). آنها بر روی اپی‌تلیوم ملتحمه و سلول‌های گابلت مطالعه‌ای انجام ندادند. نتایج حاصل از مطالعه حاضر، بهبود یا حفظ اپی‌تلیوم ملتحمه‌ای را در درمان ترکیبی بتامتازون و دیکلوفناک سدیم نشان می‌دهد.

مطالعات به تورم و پرخونی ملتحمه بر اثر تماس چشم‌ها با نیتروژن موستارد (NM) اشاره کرده‌اند (۱۰، ۱۱). در حالی‌که این علائم با استفاده از قطره دگزامتازون و Zn/DFO هر کدام به تنهایی کمتر شده بود، اما استفاده ترکیبی از این دو ماده نتایج بهتری را در برداشت یافته‌های این تحقیق پیشنهاد می‌کند که ترکیب Zn/DFO و دگزامتازون با مهار تشکیل رادیکال‌های آزاد و التهاب می‌تواند بعنوان یک اصل و اساس برای درمان ضایعات گاز موستارد در نظر گرفته شود. به عبارت دیگر ترکیب عمل ضد التهابی استروئیدهای موضعی به همراه مهار تشکیل species واکنش اکسیژن به وسیله Zn/DFO می‌تواند بازده بهتری جهت حفاظت در مقابل ضایعه چشمی نیتروژن موستارد نسبت به استفاده از سالین یا هر ترکیب دیگری به تنهایی داشته باشد (۱۴). لازم به یادآوری است که ضایعات ناشی از HD بسیار شدیدتر از NM می‌باشد. بنابراین با توجه به درمان ترکیبی بتامتازون و دیکلوفناک سدیم و اثرات مطلوب آنها ممکن است ضمن مهار تشکیل رادیکال‌های آزاد، التهاب نیز مهار شود.

کاهش تورم و پرخونی پلک و اپی‌تلیوم ملتحمه در گروه‌های درمانی استفاده کننده از هر دو دسته داروی استروئیدی و غیراستروئیدی بصورت انفرادی و توأم در روز دوم تا هفتم مشابه نتایج بدست آمده در تحقیقی است که در آن از دگزامتازون (یک داروی استروئیدی) جهت درمان استفاده شده بود (۱۱).

محل قرارگیری سلول‌های بنیادی ایجاد کننده سلول‌های گابلت چشمی خرگوش در ناحیه فورنیکس قرار دارد (۱۶). تحقیقات نشان داده تعداد سلول‌های گابلت بطور فزاینده‌ای در سوختگی‌های آلکالینی کاهش می‌یابد و حتی این تعداد در بیشتر موارد بعلت تخریب کامل اپیتلیوم ملتحمه به صفر می‌رسد (۱۷).

اپیتلیوم ملتحمه بعد از ۱۴ روز در گروه درمانی بتامتازون-دیکلوفناک سدیم کمتر از دو گروه درمانی دیگر بود، در حالی که این وضعیت در استفاده توام دگزامتازون-دیکلوفناک سدیم گزارش نشد (۱۱).

در یک نتیجه‌گیری کلی می‌توان گفت پس از مواجهه با گاز خردل، استفاده توام از داروهای ضدالتهابی بتامتازون و دیکلوفناک سدیم می‌تواند جهت درمان ضایعات چشمی اپیتلیوم ملتحمه‌ای و سلول‌های گابلت مورد استفاده قرار گیرد.

به نظر می‌رسد در مطالعه حاضر در گروه خردل به علت آسیب جدی سلول‌های گابلت، ضمن کاهش شدید تعداد این سلول‌ها لوبریکیشن چشمی به حد کافی انجام نمی‌شود. این آسیب و کاهش سلول‌های گابلت در گروه‌های درمانی کمتر بود، اما به نظر می‌رسد به علت آسیب کمتر سلول‌های پایه مولد سلول‌های گابلت موجود در فورنیکس این نقص با شدت کمتری دیده شد، اما همچنان باقی است. مشاهده تعداد کم لکوسیت‌های تک‌هسته‌ای در بین سلول‌های قاعده‌ای و بینابینی اپیتلیوم ملتحمه طبیعی است (۷). ارتشاح لکوسیت‌های چندهسته‌ای و تک‌هسته‌ای در استرومای پلک و

REFERENCES

1. Blewett W. Tactical weapons: is mustard still king? *NBC Defence Technol Int* 1986;1:64-6.
2. Mohmad A. Spatschaden der giftgaswirkung bei den Uberlebenden des irakischen Giftgaskrieges gegen des kurdische volk. *Wein Med Wochenscr* 1992;142:8-15.
3. United Nations Security Council. Report of the specialist appointment by the security general to investigate allegations by the Islamic Republic of Iran concerning the use of chemical weapons. 1986; United Nations New York: Report No. S/16433
4. North Atlantic Treaty Organization (NATO). NATO Handbook on the medical aspects of NBC defensive operations AMedP-6(B). 1996; Available at: <http://www.globalsecurity.org/wmd/library/policy/army/fm/8-9/2toc.htm>. Accessed July 15, 2008.
5. Eitzen E. Use of biological weapons. In: Zajtchuk R, Bellamy RF, editors. *Textbook of military medicine: medical aspects of chemical and biological warfare*. Washington: Office of the Surgeon General. U.S. Dept. of the Army; 1997. p. 439.
6. Danjo S, Friend J, Thoft RA. Conjunctival epithelium in healing of corneal epithelial wounds. *Invest Ophthalmol Vis Sci*. 1987;28:1445-49.
7. Franklin RM, Remus LE. Conjunctival-associated lymphoid tissue: evidence for a role in the secretory immune system. *Invest Ophthalmol Vis Sci* 1984;25:181.
8. Holly F, Lemp MA. Wet ability and wetting of corneal epithelium. *Exp Eye Res* 1971;11:239-50.
9. Vidan A, Luria S, Eisenkraft A, Hourvitz A. Ocular injuries following sulfur mustard exposure: clinical characteristics and treatment. *Isr Med Assoc J* 2002;4:577-78.
10. Wagoner MD. Chemical injuries of the eye: current concepts in pathophysiology and therapy. *Surv Ophthalmol* 1997;41:275-313.
11. Amir A, Turetz J, Chapman S, Fishbeine E, Meshulam J, Sahar R, et al. Beneficial effects of topical anti-inflammatory drugs against sulfur mustard-induced ocular lesions in rabbits. *J Appl Toxicol* 2000;20 (Suppl 1):S109-14
12. Moore CP, McHugh JB, Thorne JG, Phillips TE. Effect of Cyclosporine on Conjunctival Mucin in a Canine Keratoconjunctivitis Sicca Model. *Invest Ophthalmol Vis Sci* 2001;42:653-59.
13. Ganley JP, Payne CM. Clinical and electron microscopic observations of the conjunctiva of adult patients with Bitot's spots. *Invest Ophthalmol Vis Sci* 1981;20:632-43.
14. Morad Y, Banin E, Averbukh E, Berenshtein E, Obolensky A, Chevion M. Treatment of ocular tissues exposed to nitrogen mustard: beneficial effect of zinc desferrioxamine combined with steroids. *Invest Ophthalmol Vis Sci* 2005;46:1640-46.
15. Banin E, Morad Y, Averbukh E, Berenshtein E, Obolensky A, Yahalom C, et al. Injury induced by chemical warfare agents: characterization and treatment of ocular tissues exposed to nitrogen mustard. *Invest Ophthalmol Vis Sci* 2003;44:2966-72.
16. Nagasaki T, Zhao J. Uniform distribution of epithelial stem cells in the bulbar conjunctiva. *Invest Ophthalmol Vis Sci* 2005;46:126-32.

17. Kessing SV. Mucous gland system of the conjunctiva. A quantitative normal anatomic study. Acta Ophthalmol Acta Ophthalmol (Copenh) 1968: Suppl 95:1+.