

## گزارش یک مورد: آکرومگالی و بروز سرطان پستان در یک مرد

دکتر روح الله یگانه<sup>۱\*</sup>، دکتر سید امیر موسویان<sup>۲</sup>

<sup>۱</sup> گروه جراحی عمومی، دانشگاه علوم پزشکی شهید بهشتی؛ دستیار جراحی پلاستیک، دانشگاه علوم پزشکی تهران  
<sup>۲</sup> گروه جراحی عمومی، دانشگاه علوم پزشکی شهید بهشتی

### چکیده

**سابقه و هدف:** آکرومگالی ناشی از افزایش تولید هورمون رشد و عدم تعادل رشد سلولی است که منجر به بروز علائم سوماتیک و اختلال در کار اعضاء می‌شود. افزایش طول عمر افراد آکرومگال با بروز بیشتر سرطان‌های کولورکتال، پستان و خون همراه است. در این مقاله یک مورد معرفی می‌گردد.

**معرفی مورد:** یک مرد ۵۷ ساله با تشخیص آکرومگالی از ۳۰ سال قبل مراجعه کرد. وی از ۲ سال قبل از مراجعه، متوجه توده‌ای در پستان راست شده بود که سیر بزرگ‌شونده‌ای داشت. در معاینه اولیه، توده‌ای به ابعاد تقریبی ۵ سانتی‌متر در ناحیه ساب‌آرئولار با قوام سفت و سطح زخمی با چسبندگی به دیواره قفسه سینه همراه با لنفادنوپاتی فیکس ناحیه آگزیلاری همان طرف مشهود بود. برای وی ماستکتومی مدیفیه رادیکال (MRM) انجام گرفت. نمونه بافت‌شناسی کارسینوم داکتال مهاجم را تایید کرد.

**نتیجه‌گیری:** آکرومگالی احتمالاً می‌تواند به عنوان عامل خطری در ایجاد سرطان پستان دخیل باشد و افرادی که از سطح هورمون رشد بالاتری برخوردار هستند در معرض خطر بیشتری قرار دارند.

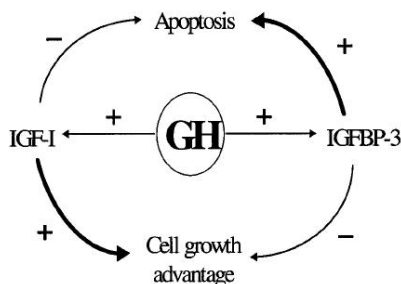
**واژگان کلیدی:** سرطان پستان مرد، آکرومگالی.

### مقدمه

آکرومگالی یک اختلال اندوکراین ناشی از افزایش ترشح هورمون رشد می‌باشد که اغلب موارد ناشی از یک آدنوم هیپوفیز است (۱). تابلوی بالینی کلاسیک آکرومگالی شامل رشد بیش از حد اندام‌ها، تعریق، سردرد، اختلال قاعدگی و عدم تحمل گلوکز می‌باشد (۲).

هورمون رشد با اثر مستقیم بر گیرنده‌های محیطی، تشدید اثر IGF-1 و همچنین افزایش IGFBP3 در گردش عمل می‌کند. افزایش IGF-1 باعث پروليفراسیون سلولی و پیشرفت رشد می‌شود، در حالی که IGFBP3 سبب افزایش آپوپتوز سلولی می‌گردد (۳). بنابراین افزایش هورمون رشد در آکرومگالی سبب

افزایش سطح IGF-1 و IGFBP3 و در نتیجه عدم تعادل رشد سلولی و تظاهرات سوماتیک مختلف می‌گردد (شکل ۱).



شکل ۱- فعالیت هورمون رشد. این هورمون باعث تحریک IGF-1 و IGFBP3 می‌شود که اثرات متضادی روی سلول دارند.

در افراد آکرومگال، بیماری‌های قلبی-عروقی، ریوی، دیابت و بیماری‌های عروقی-مغزی با بروز بیشتری روی می‌دهد. مطالعات جدید و افزایش طول عمر افراد آکرومگال بروز بیشتر

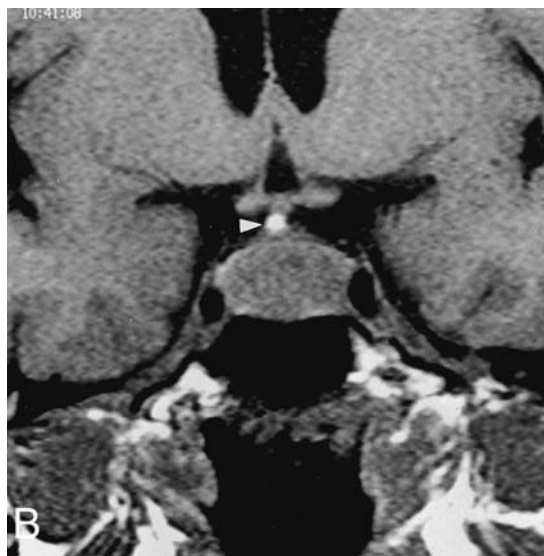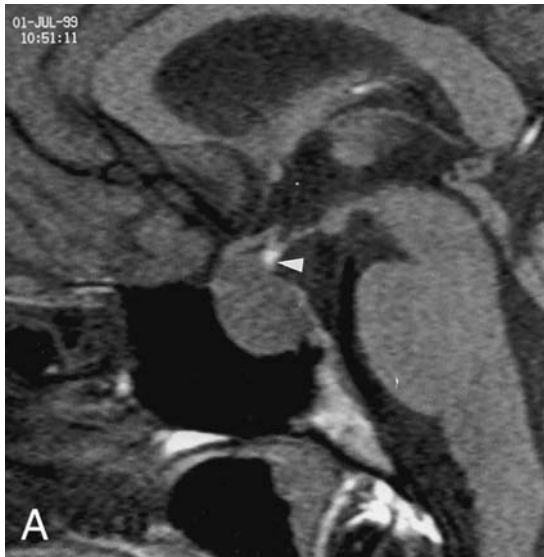آدرس نویسنده مسئول: تهران، دانشگاه علوم پزشکی شهید بهشتی، گروه جراحی، دکتر روح الله یگانه

(e-mail: yeganeh33\_r@yahoo.com)

تاریخ دریافت مقاله: ۱۳۸۷/۴/۲۰

تاریخ پذیرش مقاله: ۱۳۸۷/۱۱/۱

بود. برای بیمار تاموکسیفن شروع شد و جهت شیمی‌درمانی معرفی گردید. در پیگیری ۶ ماهه بیمار مشکلی نداشت و به فعالیت‌های روزمره خود بازگشته بود.



شکل ۱- T1-weighted MRI با یک ماکروآدنوم ۱۵ میلیمتری در اینفاندیبولوم هیپوفیز. A. نمای ساژیتال، B. نمای کرونال

### بحث

بیمار ما به مدت ۳۰ سال آکرومگالی شناخته شده داشت، اما هیچ‌کدام از عوامل خطرزای ذکر شده را نداشت. وی با توده زخمی پستان مراجعه کرد که در پاتولوژی کارسینوم داکتال مهاجم با گیرنده‌های مثبت ER و PR بود. در مورد رابطه آکرومگالی و بروز بدخیمی اتفاق نظر وجود ندارد. برخی به وجود این رابطه پی برده (۶،۷) و برخی دیگر هیچ‌گونه رابطه‌ای بین بدخیمی و آکرومگالی پیدا نکردند (۸).

سرطان‌های کولورکتال، پستان و بدخیمی‌های خونی را نشان داده است (۴).

۰/۸ درصد موارد جدید سرطان پستان در مردان روی می‌دهد و موجب ۰/۲ درصد مرگ ناشی از سرطان می‌شود. سن متوسط تشخیص سرطان در مردان ۶۸ سالگی می‌باشد. عوامل خطرزای سرطان پستان در مردان شامل افزایش سن، رادیاسیون، بیماری‌های بیضه، ناباروری، چاقی، سیروز کبدی و بیماری‌های ژنتیکی مانند سندرم کلاین فلتر و موتاسیون ژن BRCA است (۵). بیش از ۹۰ درصد موارد سرطان پستان در مردان، داکتال کارسینومای مهاجم است که ۸۰ درصد گیرنده استروژن و ۷۵ درصد گیرنده پروژسترون مثبت دارند. بیشتر مردان مبتلا با توده پستانی مراجعه می‌کنند که در تشخیص افتراقی آنها باید ژنیکوماستی، آبه پستان، متاستاز و سارکوم را مد نظر داشت. درمان سرطان در مردان بستگی به مرحله و میزان گسترش تومور داشته و مانند سرطان پستان در زنان برخورد می‌شود (۵). در این مقاله به معرفی بیمار مبتلا به سرطان پستان و آکرومگالی اقدام شد.

### معرفی مورد

بیمار آقای ۵۷ ساله، مورد شناخته شده آکرومگالی با تظاهرات سوماتیک تیپیک از ۳۰ سال قبل می‌باشد که دارای سطح هورمون رشد بالای ۲/۸ نانوگرم در میلی‌لیتر بعد از تست سرکوب هورمون (سطح طبیعی: کمتر از ۲ نانوگرم در میلی‌لیتر) است. وی کاندید دریافت دارو جهت کنترل سطح خونی هورمون رشد بود، ولی هیچگاه حاضر به انجام دارودرمانی نشد. وی دارای ماکروآدنوم هیپوفیز (شکل ۲) و کاردیومگالی بود، اما رضایت به انجام عمل جراحی ماکروآدنوم نداشت. وی از ۲ سال قبل از مراجعه، متوجه توده‌ای در پستان راست شده بود که سیر بزرگ‌شونده‌ای داشت. در معاینه اولیه، توده‌ای به ابعاد تقریبی ۵ سانتی‌متر در ناحیه ساب‌آرنولار با قوام سفت و سطح زخمی با چسبندگی به دیواره قفسه سینه همراه با لنفادنوپاتی فیکس ناحیه آگزیلاری همان طرف مشهود بود. سابقه رادیوتراپی، بیماری‌های بیضه و ناباروری را ذکر نمی‌کرد، چاق نبود و بیماری پیشرفته کبدی نداشت. برای بیمار FNA انجام شد و کارسینوم داکتال مهاجم پستان برای وی مطرح گردید. گرافی قفسه سینه و سی‌تی‌اسکن شکم و لگن طبیعی بود. با توجه به یافته‌های فوق بیمار کاندید جراحی شد که در نمونه frozen section کارسینوم داکتال تشخیص داده شد. برای وی ماستکتومی مدیفیه رادیکال (MRM) انجام گرفت. نمونه بافت‌شناسی کارسینوم داکتال مهاجم را تایید کرد و تومور دارای گیرنده‌های ER و PR مثبت

مطالعه‌ای که توسط دانشگاه هاروارد انجام شد، احتمال بروز سرطان با پایین آمدن سطح خونی IGFBP3 افزایش یافت (۱۶). در مطالعه‌ای، مرگ و میر در بیماران که سطح هورمون رشد آنان پس از درمان بالای ۲/۵ نانوگرم در میلی‌لیتر بود، بیشتر بود (۱۷). در مطالعه ما سطح هورمون رشد بیمار به مدت طولانی بالا بود و وی هیچ‌گاه درمانی دریافت نکرده بود. هم‌چنین ثابت شده است که عامل تعیین‌کننده اصلی در نتیجه مرگ و میر افراد آکرومگالی سطح نهایی هورمون رشد می‌باشد و به سطح هورمون رشد در زمان تشخیص بستگی ندارد. برای تعیین میزان هورمون رشد، سطح خونی آن بعد از ۹ ساعت ناشتایی اندازه‌گیری می‌شود که ارتباط نزدیکی با میانگین ۲۴ ساعته هورمون رشد و IGF-1 در آکرومگالی دارد (۱۸).

تعدادی از مطالعات نشان داده است که کنترل هورمون رشد به زیر ۱ نانوگرم در میلی‌لیتر می‌تواند باعث معکوس کردن اثرات زیان آور آن و کاهش مرگ و میر شود. در گذشته در چندین مطالعه با انجام هیپوفیزکتومی توانستند اثرات حفاظتی و کمکی کاهش هورمون رشد را نشان دهند و در چند مطالعه جدید نیز با دریافت somatostatin (آنالوگ اکتروتاید) توانستند هورمون رشد را سرکوب و گسترش تومور را محدود کنند (۱۹).

این فرضیه مطرح شده است که سطح بالای IGF-1 می‌تواند نشان دهنده ترشح آن توسط بافت تومورال باشد و در حقیقت IGF-1 یک تومور مارکر است تا عامل به وجود آورنده آن. موضوع اثر GH/IGF-1 هنگامی بفرنج‌تر می‌شود که بدانیم وضعیت تغذیه نیز در میزان GH/IGF-1 اثر داشته و وضعیت تغذیه خود یک عامل شناخته شده در بروز سرطان می‌باشد (۲۰). به همین جهت لازم است که مطالعات گسترده‌تری با تداخلات کمتر جهت اثبات این موضوع و ارائه پروتکل‌های درمانی صورت بگیرد.

به علت بروز پایین آکرومگالی (۳ نفر از هر یک میلیون نفر) هنوز به طور یقین نمی‌توان اظهار داشت که این بیماری فرد را مستعد به بروز سایر سرطان‌ها می‌کند (۵). اما در حال حاضر با توجه به شواهد اولیه به نظر می‌رسد که آکرومگالی به ویژه در انواع طول کشیده و عدم درمان مناسب، افراد را به برخی سرطان‌ها به خصوص بدخیمی‌های کولورکتال و پستان مستعد می‌کند. پاتوژنز این سرطان‌ها هم‌چنان نامشخص است. یافتن پاتوژنز بیماری‌زایی هورمون رشد می‌تواند در تهیه پروتکلی در درمان این افراد کمک کننده باشد.

اولین مطالعه‌ای که رابطه هورمون رشد و بروز سرطان پستان را بیان کرد، به سال ۱۹۵۰ بازمی‌گردد (۹). آقای Moon گزارش کرد که در پستان موش‌ها به دنبال تزریق طولانی مدت هورمون رشد تغییرات نئوپلاستیک روی می‌دهد. وی هم‌چنین می‌دانست که هیپوفیزکتومی در بیماران با متاستاز سرطان پستان حتی در مواردی که اووهورکتومی صورت گرفته است، می‌تواند سبب سرکوب بیماری شود (۹).

Nabarro نشان داد که شیوع سرطان پستان در آکرومگالی افزایش می‌یابد (۱). اثر هورمون رشد در افزایش میزان بروز سرطان پستان احتمالاً ناشی از اثر میتوزنیک ناشی از تحریک رشد سلولی می‌باشد (۱۰). افزایش اندازه غدد پستانی و تکثیر سلول‌های اپی‌تلیالی پستان در حیوانات درمان شده با هورمون رشد به میزان ۳ تا ۵ برابر است که اثر آن بیشتر از مصرف استرادیول است (۱۱). شواهد نشان داده است که سرطان پستان تحت تاثیر هورمون رشد می‌باشد و سطح پلاسمایی هورمون رشد و IGF-1 در بیماران مبتلا به سرطان پستان غیرآکرومگالی نسبت به گروه شاهد بطور معنی‌داری بیشتر است (۱۲). تولید موضعی هورمون رشد و IGF-1 به وسیله سلول‌های اپی‌تلیال بافت پستان نیز در مطالعات مختلف نشان داده شده است که این نیز می‌تواند توجیهی برای برخی اثرات هورمون رشد باشد (۱۳).

در خانم‌های پرمنوپوز (کمتر از ۵۰ سال) که سطح IGF-1 آنها در ۳۰ درصد فوقانی سطح طبیعی است، خطر بروز سرطان پستان ۴/۶ برابر زنانی است که سطح IGF-1 آنها در ۳۰ درصد پایینی سطح طبیعی است (۱۱). این یافته پیشنهاد کننده این موضوع است که تعامل بین هورمون رشد و استروژن می‌تواند در پاتوژنز سرطان پستان دخیل باشد. واضح است که هورمون رشد برای تکامل طبیعی بافت پستان به ویژه در دوران بلوغ ضروری است. نشان داده شده که برای تکمیل نهایی پستان، اثر سینرژیک استرادیول ضروری می‌باشد. از طرفی دیگر مشاهده شده تاموکسیفن (آگونیسست/آنتا‌گونیسست گیرنده استروژن) می‌تواند سطح IGF-1 را کاهش دهد (۱۴). بر اساس این مطالعات پیشنهاد شده است که از ترکیب تاموکسیفن و اکتروتاید (مهارکننده ترشح هورمون رشد از هیپوفیز) در پایین آوردن سطح IGF-1 استفاده شود (۱۴).

IGFBP3 نقش مستقیمی در آپوپتوز سلولی با بلوک کردن گیرنده‌های IGF-1 دارد و در برخی از انواع سلول‌های نئوپلاستیک نسبت به سلول‌های طبیعی کاهش می‌یابد (۱۵). در

## REFERENCES

1. Nabarro JD. Acromegaly. Clin Endocrinol 1987;26:481-512.
2. Rajasooraya C, Holdaway IM, Wrightson P, Scott DJ, Ibbertson HK. Determinants of clinical outcome and survival in acromegaly. Clin Endocrinol 1994;41:95-102.

3. Baserga R, Prisco M, Hongo A. IGFs and cell growth. In: Roberts CT, Rosenfeld RG, eds. The IGF system. Molecular biology, physiology, and clinical applications. Totowa, NJ: Humana Press; 1999. p.329–53.
4. Orme SM, McNally RJ, Cartwright RA, Belchetz PE. Mortality and cancer incidence in acromegaly: a retrospective cohort study. United Kingdom Acromegaly Study Group. *J Clin Endocrinol Metab* 1998;83:2730–34.
5. Townsend CM Jr, Beauchamp RD, Evers BM, Mattox KL, editors. Sabiston textbook of surgery. 18<sup>th</sup> edition. New York: Saunders Elsevier co.; 2008. p. 885-86.
6. Popovic V, Damjanovic S, Micic D, Nesovic M, Djurovic M, Petakov M, et al. Increased incidence of neoplasia in patients with pituitary adenomas. The Pituitary Study Group. *Clin Endocrinol (Oxf)* 1998;49:441–45.
7. Ron E, Gridley G, Hrubec Z, Page W, Arora S, Fraumeni JF Jr. Acromegaly and gastrointestinal cancer. *Cancer* 1991;68:1673–77.
8. Delhougne B, Deneux C, Abs R, Chanson P, Fierens H, Laurent-Puig P, et al. The prevalence of colonic polyps in acromegaly: a colonoscopic and pathological study in 103 patients. *J Clin Endocrinol Metab* 1995;80:3223–26.
9. Moon HD, Simpson ME, Li CH, Evans HM. Neoplasms in rats treated with pituitary growth hormone. I. Pulmonary and lymphatic tissues. *Cancer Res* 1950;10:297–308.
10. De Leon DD, Wilson DM, Powers M, Rosenfeld RG. Effects of insulin-like growth factors (IGFs) and IGF receptor antibodies on the proliferation of human breast cancer cells. *Growth Factors* 1992;6:327–36.
11. Pollak MN, Polychronakos C, Yousefi S, Richard M. Characterization of insulin-like growth factor I (IGF-I) receptors of human breast cancer cells. *Biochem Biophys Res Commun* 1988;154:326–31.
12. Peyrat JP, Bonnetterre J, Hecquet B, Vennin P, Louchez MM, Fournier C, et al. Plasma insulin-like growth factor-I (IGF-I) concentrations in human breast cancer. *Eur J Cancer* 1993;29A:492–97.
13. Mol JA, van Garderen E, Rutteman GR, Rijnberk A. New insights in the molecular mechanism of progestin-induced proliferation of mammary epithelium: induction of the local biosynthesis of growth hormone (GH) in the mammary glands of dogs, cats and humans. *J Steroid Biochem Mol Biol* 1996;57:67–71.
14. Huynh HT, Tetenes E, Wallace L, Pollak M. In vivo inhibition of insulin-like growth factor I gene expression by tamoxifen. *Cancer Res* 1993;53:1727–30.
15. Hampel OZ, Kattan MW, Yang G, Haidacher SJ, Saleh GY, Thompson TC, et al. Quantitative immunohistochemical analysis of insulin-like growth factor binding protein-3 in human prostatic adenocarcinoma: a prognostic study. *J Urol* 1998;159:2220–25.
16. Ma J, Pollak MN, Giovannucci E, Chan JM, Tao Y, Hennekens CH, et al. Prospective study of colorectal cancer risk in men and plasma levels of insulin-like growth factor (IGF)-I and IGF-binding protein-3. *J Natl Cancer Inst* 1999;91:620–25.
17. Bates AS, Van't Hoff W, Jones JM, Clayton RN. An audit of outcome of treatment in acromegaly. *Q J Med* 1993;86:293–99.
18. Ho KKY, Weissberger AJ. Characterization of 24 hour growth hormone secretion in acromegaly: implications for diagnosis and therapy. *Clin Endocrinol* 1994;41:75–83.
19. Giustina A, Barkan A, Casanueva FF, Cavagnini F, Frohman L, Ho K, et al. Criteria for cure of acromegaly: a consensus statement. *J Clin Endocrinol Metab* 2000;85:526-29.
20. Cohen P, Clemmons DR, Rosenfeld RG. Does the GH–IGF axis play a role in cancer pathogenesis? *Growth Horm IGF Res* 2000;10:297–305.