پژوهش درپزشکی (مجله پژوهشی دانشکده پزشکی)
دانشگاه علوم پزشکی و خدمات بهداشتی درمانی شهید بهشتی
دوره ۳۰، شماره ۱، بهار ۱۳۸۵، صفحات ۸۱ تا ۸۳

گزارش موردی (Case Report)

گزارش یک مورد نوکاردیوز عصبی

دکتر فاطمه فلاح، دکتر گیتا اسلامی، دکتر حسین گودرزی، سودابه طاهری، دکتر فرزانه جدلی، کیهانه فیض‌بخش ×

× گروه میکروبیولوژی، دانشکده پزشکی، دانشگاه علوم پزشکی شهید بهشتی

چکیده

نوکاردیا بوسیله گرد و غبار وارد دستگاه تنفس می‌شود و پس از ایجاد بیماری در ریه از راه خون به قسمتهای دیگر انتشار می‌یابد. در این مطالعه به معرفی بیماری می‌پردازیم که با سردرد و استفراغ شدید مراجعه نمود. در سی‌تی اسکن، علائم خونریزی در نیمکره راست مغز و ادم مغزی دیده شد ولی علائمی از تومور مشهود نبود. بیمار با تشخیص اولیه هیدروسفالی و پسودوتومور سربری بستری شد. در مطالعات تکمیلی با مشاهده کلنی‌های نوکاردیا در محیط بلاد آگار و باسیل‌های اسیدفست، نوکاردیا آستروئیدس تشخیص داده شد.

واژگان کلیدی: *نوکاردیوز عصبی، نوکاردیا آستروئیدس.*

مقدمه

نوکاردیا بوفور در خاک وجود دارد و بوسیله گرد و غبار وارد دستگاه تنفس می‌شود و پس از ایجاد بیماری در ریه از راه خون به قسمتهای دیگر انتشار می‌یابد. گاهی ورود آن از طریق زخم یا خراش پوست می‌باشد. تقریبا ۵۰٪ بیماران مبتلا به شکل ریوی جزء بیماران آسیب پذیر می‌باشند و یک سوم بیماران سابقه مصرف کورتیکوستروئید یا داروهای ایمونوساپرسیو را دارند (۱). میزان مرگ و میر در نوع ریوی و منتشر به ترتیب ۴۰٪ و ۸۰٪ می‌باشد. Sakai و همکاران در سال ۱۹۹۹ ابتلا به نوکاردیوز (نوکاردیا آستروئیدس) را در بیماری که از کورتیکوستروئید استفاده می‌نمود، گزارش کردند (۲). اخیرا شواهدی دال بر مسری بودن نوکاردیوز بدست آمده است. بیماری نوکاردیوز عصبی ممکن است به شکل تحت‌حاد بوده و خودبخود درمان گردد. اما مورد مزمن آن گسترش یافته و از محل ورود باکتری به قسمتهای دیگر بدن نظیر مغز، کلیه‌ها، چشمها، استخوان، مفاصل و سایر ارگان‌ها انتشار می‌یابد (۳،۴).

آدرس نویسنده مسئول: تهران، دانشگاه علوم پزشکی شهید بهشتی، دانشکده پزشکی، گروه میکروبیولوژی، دکتر فاطمه فلاح **(email:** dr_fallah@yahoo.com)

تاریخ دریافت مقاله: ۱۳۸٤/۷/۱٦
تاریخ پذیرش مقاله: ۱۳۸٤/۱۲/۱٤

نوکاردیوز عصبی، علائم مزمن یا تحت‌حاد دارد. ۶۸٪ بیماران تب، ۶۶٪ سفتی گردن و ۵۵٪ سردرد را نشان می‌دهند. در ارزیابی مایع مغزی-نخاعی پلئوسیتوز نوتروفیلی مشاهده می‌گردد.۸۳٪ نمونه‌ها بیش از ۵۰۰ لنفوسیت در میلی‌لیتر، کمتر از ۴۰ میلی‌گرم گلوکز در میلی‌لیتر و بیش از ۱۰۰ میلی‌گرم پروتئین در میلی‌لیتر دارند.

معرفی بیمار

بیمار پسر ۱۱ ساله، متولد و ساکن کنگان می‌باشد. بیمار از ۸۰ روز قبل از مراجعه دچار سردرد و استفراغ شدید شده بود. در هنگام خواب سردرد شدت یافته و بعد از استفراغ (غیرجهنده) بهبود پیدا می‌کرد. بیمار گاهی اوقات دچار پارزی دست و پای چپ می‌شد. در این مدت تب نداشته و در سی‌تی اسکن، علائم خونریزی در نیمکره راست مغز در محل فرونتال و پاریتال و ادم مغزی دیده شد ولی علائمی از تومور مشهود نبود. بیمار با تشخیص اولیه هیدروسفالی و پسودوتومور سربری تحت بررسیهای بیشتر قرار گرفت. بررسی مایع مغزی-نخاعی در دو نوبت و به فاصله یک هفته به این شرح بود: شمارش گلبول سفید ۷ و ۱ در میلی‌لیتر، شمارش گلبول قرمز صفر و ۱۵ در میلی‌لیتر، گلوکز ۲۰ و ۱۳۲ میلی‌گرم در میلی‌لیتر و پروتئین ۳۰ و ۲۸ میلی‌گرم در میلی‌لیتر.

[Downloaded from pejouhesh.sbmu.ac.ir on 2026-11-23]

بیمار تحت عمل جراحی شنت ونتریکولار پریتونئال (کرانیوآبدومینال) قرار گرفت. بعد از عمل جراحی، بیمار دچار دوبینی و کاهش سطح هوشیاری گردید که در این مورد احتمال خونریزی مطرح و با سی‌تی اسکن تائید شد. میزان دگزامتازون افزایش و مانیتول شروع شد. تا مدتها بیمار سطح هوشیاری مواج داشت. داروهای مصرفی بیمار عبارت بودند از: استازولامید، فوروسماید، دگزامتازون و استامینوفن کدئین.

یافته‌های میکروب‌شناسی

ابتدا از مایع مایع مغزی-نخاعی بیمار لام تهیه شد و سپس بر روی محیطهای لوونشتین-جانسون و بروسلا آگار کشت داده شد. بعد از ده روز بر روی محیط لوونشتین-جانسون و بعد از سه روز بر روی بروسلا آگار کلنی‌های خشن و سفید متمایل به زرد ظاهر گردید. مجددا رنگ‌آمیزی صورت گرفت و باسیل‌های اسیدفست مشاهده گردید که موید نوکاردیا است (شکل ۱).

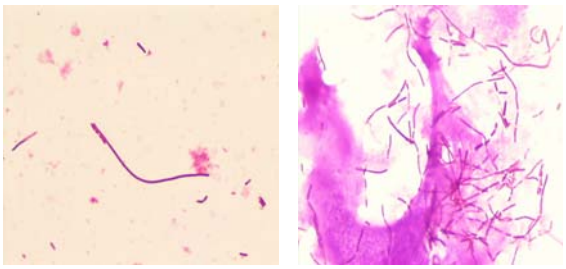

شکل ۱- رنگ‌آمیزی اسید فست نوکاردیا

از تست‌های تکمیلی مانند اوره‌آز و کاتالاز جهت شناسائی بیشتر استفاده شد. سپس بر روی محیط بلادآگار کشت داده و بعد از تشکیل کلنی‌های تیپیک، براق، مومی، متراکم و نامنظم به بررسی تجزیه کازئین، ژلاتین و هیپوگزانتین پرداخته شد و در نهایت نوکاردیا آستروئیدس تائید گردید (شکل ۲). لازم بذکر است در مراحل ابتدایی در مایع مغزی-نخاعی (CSF)، Few Budding دیده شد که کریپتوکوکوس نئوفرمانس را مطرح می‌نمود. در این زمان MRI و CT مغز طبیعی گزارش شده بود.

در این بیمار جهت درمان از ترکیب سولفومتوکسازول+ تریمتوپریم+ مینوسیکلین استفاده شد و علائم کنترل گردید. در بعضی موارد درمان جراحی برای درناژ و برداشت نسوج نکروزه ضروری می‌باشد.

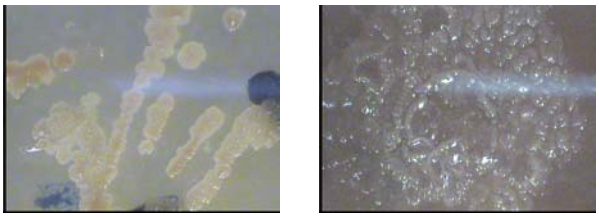

شکل ۲- کلنی نوکاردیا در محیط کشت

بحث

نوکاردیوز به طور انفرادی در سراسر دنیا رخ می‌دهد. عامل آن گونه‌های مختلف نوکاردیا می‌باشد که در خاک و گرد و غبار به وفور وجود دارند. ورود باکتری به بدن از طریق مجاری تنفسی و پوست می‌باشد. از نظر خواص مرفولوژی، باسیل‌های منشعب اسیدفست و یا گرم‌مثبت می‌باشند. در CSF بیماران بعد از رنگ‌آمیزی زیل– نلسون باسیل‌های تیپیک اسیدفست مشاهده می‌گردد.

شیوع عفونت بیمارستانی نوکاردیوز نیز گزارش شده است (۵). همچنین در افراد معتاد تزریقی، ایمونوساپرسیو و در افرادی‌که به عللی تحت عمل جراحی قرار گرفته‌اند، نوکاردیوز مغزی گزارش شده است (۶،۳،۴). در سابقه بیمار مورد مطالعه، جراحی شنت‌گذاری وجود داشت.

نباید برای تشخیص قطعی نوکاردیوز تنها به رنگ‌آمیزی اکتفا کرد بلکه بهتر است از تست‌های بیوشیمیائی مانند هیدرولیز کازئین، هیپوگزانتین و تیروزین نیز بهره جست. البته می‌توان از روشهای دیگر مانند دیسک دیفیوژن، رادیومتریکBACTEC، ELISA و PCR (Polymerase chain reaction) نیز استفاده نمود اما این روشها بیشتر تحقیقاتی بوده و در آزمایشگاه‌ها بطور روتین قابل انجام نمی‌باشد (۷). این در حالیست که می‌توان از دیسک دیفیوژن و روش رادیومتریک BACTEC برای تعیین حساسیت آنتی‌میکروبیال نمونه‌های بالینی کمپلکس نوکاردیا آستروئیدس استفاده نمود (۸).

در این مطالعه نیز با استفاده از تست‌های افتراقی بیوشیمیائی و مشاهده کلنی‌های نوکاردیا در محیط بلاد آگار و باسیل‌های اسیدفست، نوکاردیا آستروئیدس تشخیص داده شد. با توجه به بررسیهای متعددی که تاکنون انجام شده است (۱۳-۹) نوکاردیوز عصبی یک بیماری نادر می‌باشد که علائم آن مبهم بوده و لازم است پیگیری‌های آزمایشگاهی صورت پذیرد.

[Downloaded from pejouhesh.sbmu.ac.ir on 2026-11-23]

بنابراین توجه به افراد سالخورده و مبتلا به نقص ایمنی که با ریسک خطر بالائی مواجه می‌باشند، الزامی است.

در پایان توصیه می‌شود برای درمان عفونت‌ها توجه بیشتری به نتایج آزمایشگاهی شده و فاکتورهای مختلف میزبان مورد بررسی قرار گیرد.

REFERENCES

1. Armstron D, Cohn J, editors. Infectious disease. 1st edition. New York, Mosby, 1990.
2. Sakai C, Takagi T, Satoh Y. Nocardia astroides in a patient with advanced malignant lymphoma. Intern Med 1999;38(8):683-6.
3. Neg CS, Hellinger WC. Superficial cutaneous abscess and multiple brain abscesses from Nocardia astroides in immunocomponent patients. J Am Acad Dermatol 1998;39:793-4.
4. Torres OH, Domingo P, Pericas R, Moteil JA, Vazquez G. Infection caused by Nocardia farcinica; case report and review. Eur J Clin Microbiol Infect Dis 2000;19:205-12.
5. Wenger PN, Brown JM, McNeil MM, Jarvis WR. Nocardia farcinica sternotomy site infectious in patients following open heart surgery. J Infect Dis 1998;178:1539-43.
6. Mc Neil MM, Brown JM. The medically important aerobic actinomycetes: epidemiology and microbiology. Clin Microbio Rev 1994;7:397-417.
7. Topic in infectious disease; Newsletter, June 2001:Nocardiosis. Available at: http://wordnet.com
8. Ambaye A, Kohner PC, Wollan KL, Roberts GD. Comparison of agar dilution, broth microdilution, disk diffusion, E-test, and BACTEC radiometric methods for antimicrobial susceptibility testing of clinical isolates of the Nocardia astroides complex. J Clin Microbiol 1997;35(4):847-52.
9. Oshiro S, Ohnishi H, Ohta M. Intraventricular rupture of Nocardia brain abscess; case repoert. Neural Med Chir 2003;43(7):360-3.
10. Shin Kh, Lee WS, Son YK, Lee K, Chong Y. Nocardia osteomyelitis in a pachymeningitis patient. An example of a difficult case to treat with antimicrobial agents. Yoseni Med J 1998;39(6):604-10.
11. Kampfl A, Berek K. Cerebral and spinal nocardia infection; A case report. Wien Klin Wochensher 1992;104(6):174-7.
12. Brook JB, Kasin JV, Fast DM, Daneshvar MI. Detection of metabolites by frequency – pulsed electron capture gas liquid chromatography in serum and cerebrospinal fluid of a patient with nocardia infection. J Clin Microbiol 1987;25(2):445-8.
13. Schmid A, Traupe H, Todt HC, Tritmatcher S. Intracerebral Nocardia brasiliansis infection. Neurosurg Rev 1987;10(4):315-9.

[Downloaded from pejouhesh.sbmu.ac.ir on 2026-11-23]