

# Comparing the effect of Avastin alone with intravitreal tissue plasminogen activator plus Avastin on hemorrhagic choroidal neovascularization in patients with neovascular age related macular degeneration

Mohammad Hossein Ahoor, Rahman Beyrami\*, Rana Sorkhabi, Farideh Mousavi, Arash Taheri

Ophthalmology Department, Charity Medical Center, Tabriz University of Medical Sciences, Tabriz, Iran.

(Received: 2017/05/16 Accept: 2017/08/08)

## Abstract

**Background:** Hemorrhagic choroidal neovascularization in patients with age-related macular degeneration (AMD) is a serious complication that if left untreated may cause severe consequences in patients' visual acuity. Although there is not a standard treatment for this condition, intravitreal tissue plasminogen activator (t-PA) with gas is a classic and highly enthusiastic approach. Using this treatment, however, may become in vain in long term because of the progression of the underlying pathology. So, some authors have proposed using anti-vascular endothelial growth factor (anti-VEGF) agents such as Avastin in these patients. The aim of this study is to compare outcomes of treatment with intravitreal t-PA or t-PA plus Avastin.

**Materials and Methods:** A total of 43 patients with AMD-related hemorrhagic choroidal neovascularization were randomized in two groups, receiving either intravitreal 1.25 Avastin (n=21) or intravitreal 1.25 Avastin plus 50 microgram t-PA (n=22). Visual acuity (using LogMar) and central macular thickness were measured at months 2 and 6 post-treatment and compared between the two groups.

**Findings:** Thirteen males and 9 females with the median age of 74 years (combined treatment group) were compared with 12 males and 9 females with the median age of 73 years (single treatment group) (p=0.89 and 0.81, respectively). Median percent changes in visual acuity were 4.3% decrease in the combined treatment group and 8.6% in the single treatment group at month 2 and 10% in both groups at month 6. Visual acuity ameliorated significantly in both groups 6 months after treatment, but there was no significant difference between the two groups in this regard (p=0.93 and p=0.96 at months 2 and 6 post-treatment). Median percent changes in central macular thickness were 16.9% decrease in the combined treatment group and 16.8% in the single treatment group at month 2 and 19.1% in combined treatment and 18.2% in single treatment group at month 6. Central macular thickness decreased significantly in both groups 6 months after treatment, but again there was no significant difference between the two groups in this regard (p=0.97 and p=0.79 at months 2 and 6 post-treatment).

**Conclusion:** Both therapeutic approaches were effective in treating AMD-related hemorrhagic choroidal neovascularization after six months, but there was no significant difference between the two methods in this regard.

**Keywords:** Hemorrhagic Choroidal Neovascularization, Age-related Macular Degeneration, Avastin, Tissue Plasminogen Activator

\*Corresponding author: Rahman Beyrami  
Email: rahman.beyrami61@gmail.com

## بررسی اثر تزریق داخل ویتره آواستین و ترکیب آواستین و tPA بر حدت بینایی و ضخامت ماکولا در بیماران با دژنراسیون ماکولای وابسته به سن نیوواسکولار

محمدحسین آهور، رحمان بیرامی\*، رعنا سرخابی، فریده موسوی، آرش طاهری

گروه چشم پزشکی، مرکز آموزشی درمانی نیکوکاری، دانشگاه علوم پزشکی تبریز، تبریز، ایران

تاریخ دریافت مقاله: ۱۳۹۶/۰۲/۲۶ تاریخ پذیرش مقاله: ۱۳۹۶/۰۵/۱۷

### چکیده:

**سابقه و هدف:** نئوواسکولاریزاسیون هموراژیک کورئوئید در بیماران مبتلا به دژنراسیون ماکولای وابسته به سن عارضه ای عمده در صورت عدم درمان است که می تواند عواقب شدیدی در حدت دید بیماران ایجاد کند. هرچند درمان استاندارد جهت این وضعیت وجود ندارد، با این حال، فعال کننده پلاسمینوژن بافتی داخل ویتره با گاز روشی کلاسیک و بسیار مورد علاقه است. با این وجود این درمان ممکن است در طولانی مدت بعلت پیشرفت پاتولوژی زمینه ای بی فایده گردد. بنابراین، برخی محققین پیشنهاد کرده اند تا عوامل ضد عامل رشد اندوتلیوم عروقی نظیر آواستین در این بیماران مدنظر قرار گیرند. هدف از این مطالعه مقایسه پیامدهای درمان با فعال کننده پلاسمینوژن بافتی داخل ویتره و فعال کننده پلاسمینوژن بافتی داخل ویتره به همراه آواستین است.

**مواد و روش بررسی:** در مجموع ۴۳ بیمار مبتلا به نئوواسکولاریزاسیون هموراژیک کورئوئید مرتبط با دژنراسیون ماکولای وابسته به سن بطور تصادفی به دو گروه تقسیم و تحت درمان با ۱/۲۵ میلی گرم آواستین داخل ویتره (۲۱ مورد) یا ۱/۲۵ میلی گرم آواستین به همراه ۵۰ میکروگرم فعال کننده پلاسمینوژن بافتی (۲۲ مورد) قرار گرفتند. حدت بینایی (با استفاده از لاگمار) و ضخامت بخش مرکزی ماکولا در ماه های ۲ و ۶ پس از درمان اندازه گیری و بین دو گروه مقایسه شد.

**یافته‌ها:** سیزده مرد و ۹ زن با سن میانه ۷۴ سال (گروه درمان ترکیبی) با ۱۲ مرد و ۹ زن با سن میانه ۷۳ سال (گروه درمان منفرد) مقایسه شدند (p بترتیب ۰/۸۹ و ۰/۸۱). میانه درصد تغییر در حدت بینایی در ماه ۲ در گروه درمان ترکیبی ۴/۳٪ کاهش و در گروه درمان منفرد ۸/۶٪ کاهش و ۱۰٪ در هر دو گروه در ماه ۶ بود. بهبود حدت بینایی در هر دو گروه ۶ ماه پس از درمان معنی دار بود ولی تفاوت معنی داری بین دو گروه از این نظر دیده نشد (p بترتیب ۰/۹۳ و ۰/۹۶ در ماه های ۲ و ۶). میانه درصد تغییر در ضخامت بخش مرکزی ماکولا در ماه ۲ در گروه درمان ترکیبی ۱۶/۹٪ کاهش و در گروه درمان منفرد ۱۶/۸٪ کاهش و در ماه ۶ ۱۹/۱٪ در گروه درمان ترکیبی و ۱۸/۲٪ در گروه درمان منفرد بود. ضخامت قسمت مرکزی ماکولا در هر دو گروه ۶ ماه پس از درمان بطور معنی داری کاهش یافته بود ولی مجدداً تفاوت معنی داری بین دو گروه از این نظر دیده نشد (p بترتیب ۰/۹۷ و ۰/۷۹ در ماه های ۲ و ۶).  
**نتیجه گیری:** هر دو روش درمانی در بهبود نئوواسکولاریزاسیون هموراژیک کورئوئید مرتبط با دژنراسیون ماکولای وابسته به سن پس از شش ماه موفق بودند، ولی تفاوت معنی داری در این زمینه بین دو روش نبود.

**واژگان کلیدی:** نئوواسکولاریزاسیون هموراژیک کورئوئید، دژنراسیون ماکولای وابسته به سن، آواستین، فعال کننده پلاسمینوژن بافتی

\* نویسنده مسئول: رحمان بیرامی

پست الکترونیک: rahman.beyrami61@gmail.com

**مقدمه:**

انجام پژوهش، درمانگاه تخصصی مرکز آموزشی-درمانی نیکوکاری تبریز وابسته به دانشگاه علوم پزشکی تبریز بود. مدت زمان انجام مطالعه ۱۲ ماه بوده است که از اول فروردین ۱۳۹۵ لغایت اول فروردین ۱۳۹۶ جمع آوری اطلاعات اولیه و تجزیه و تحلیل داده ها صورت پذیرفته است. در این مطالعه بعد از توضیحات کامل و تاکید بر بی ضرر بودن مداخله در مطالعات قبلی، از تمام بیماران رضایت کتبی گرفته شد. این مطالعه به تایید کمیته اخلاقی دانشگاه علوم پزشکی تبریز رسیده است. جهت تعیین حجم نمونه با در نظر گرفتن توان ۹۰٪ (1-β) از نتایج مطالعه Guthoff و همکاران (۲) از روش زیر استفاده گردید:

$$n = \frac{(Z_{1-\frac{\alpha}{2}} + Z_{1-\beta})^2 \times (S_1^2 + S_2^2)}{(\mu_1 - \mu_2)^2} \approx 27$$

$$\mu_1 = 0.08$$

$$\mu_2 = 0.25$$

$$S_1 = 0.1$$

$$S_2 = 0.26$$

$$Z_{1-\beta} = 1.28$$

$$Z_{1-\frac{\alpha}{2}} = 1.96$$

$$\alpha = 0.05$$

نمونه‌های مورد مطالعه به روش تصادفی آسان انتخاب گردیدند. انحراف معیار و میانگین اول مربوط به دید اصلاح شده بعد عمل (۴ هفته) در گروه rt-PA/Gas و انحراف معیار و میانگین دوم مربوط به دید اصلاح شده بعد عمل (۴ هفته) در گروه Bevacizumab/rt-PA/Gas بوده است. معیارهای ورود به مطالعه شامل موارد زیر بودند:

۱- CNV هموراژیک در زمینه AMD که به وسیله آنژیوگرافی و OCT تایید شده باشد (بایستی تمام بیماران naïve بوده و سابقه تزریق و جراحی داخل چشمی نداشته باشند و فقط بیماران دژنراسیون وابسته به سن ماکولا وارد مطالعه شوند)؛

۲- شروع علائم بیماری به صورت کاهش دید و اعوجاج بینایی که طی یک ماه قبل از مراجعه شروع شده باشد؛ (هر نوع خونریزی در ماکولا (چه زیر شبکیه یا زیر RPE) وارد مطالعه شدند که علائم آنها طی ۴ هفته قبل از تزریق اول شروع شده بود).

معیارهای خروج از مطالعه شامل موارد زیر بودند:

- ۱- سابقه آسیب تروماتیک ویتره و رتین
- ۲- بیماری یوئیت با درگیری ویتره و رتین
- ۳- بیماری قرنیه همچون کراتوکونوس و دیستروفی یا دژنراسیون قرنیه
- ۴- هر نوع کدورت مدیای چشم نظیر کاتاراکت واضح، کدورت ویتره و قرنیه
- ۵- میوپی پاتولوژیک

دژنراسیون ماکولای وابسته به سن (AMD) علت اصلی کاهش دید شدید در بالین بالای ۵۰ سال می باشد. AMD شامل دو گروه می باشد: AMD غیر نئوواسکولار یا نوع خشک که با وجود دروزن (drusen) و تغییرات پیگمانتاسیون بصورت هیپریپگمانتاسیون یا آتروفی اپی تلیوم پیگمانته شبکیه مشخص می شود؛ و AMD نئوواسکولار که مشخصه آن وجود نئوواسکولاریزاسیون کوروئید می باشد (۱).

AMD نئوواسکولار شامل نئوواسکولاریزاسیون کوروئید و تظاهرات مرتبط با آن نظیر جداسدگی و شکاف اپیتلیوم پیگمانته، خونریزی شبکیه و اسکار دیسکی فرم ۱۰ تا ۱۵ درصد کل موارد را تشکیل می دهد. شیوه استاندارد تشخیصی، فلورسین آنژیوگرافی بوده و برای پیگیری بیماری Optical Coherence Tomography (OCT) روش مناسبی است. اکثریت این بیماران بدون درمان دچار کاهش دید شدید ( $\geq 20/200$ ) می شوند. علائم بیماری عموماً ناشی از تجمع خون یا مایعات و یا تخریب فتورسپتور و اپی تلیوم پیگمانته شبکیه به علت بافت فیبروواسکولار می باشد (۲).

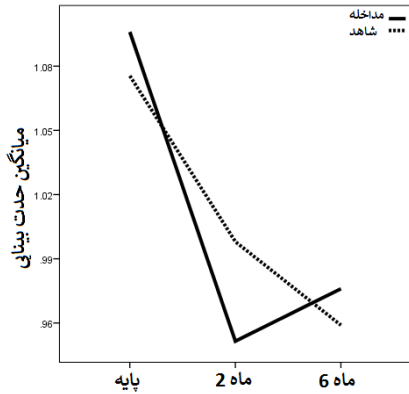
خونریزی ساب ماکولا ناشی از نئوواسکولاریزاسیون کوروئید باعث کاهش دید ناگهانی شده و جذب خود بخود آن پایین بوده و پروگنوز کالی در خونریزی ساب ماکولا بد است (میانگین ۳/۵ خط کاهش دید بعد از ۳ سال) (۳).

بیماری زمینه ای اثر قوی در پیامد بیماری دارد، ولی اعتقاد بر این است که خونریزی ناحیه ی ماکولا اثرات مضر با مکانیسم های متعدد و مستقل از ضایعه ی اولیه داشته و این اثرات با طول مدت خونریزی مرتبط است. یک مکانیسم صدمه رتین اثرات پوششی خون و اختلال حمایت متابولیک از ناحیه کوروئید و اپی تلیوم پیگمانته شبکیه می باشد. بنابراین به نظرمی رسد که پاکسازی خون ناحیه ممکن است صدمات رتین را کاهش داده و تشخیص و درمان ضایعه زمینه ای را تسهیل کند. از جمله درمانهای رایج در این زمینه استفاده از فعال کننده پلاسمینوژن بافتی (t-PA) همراه با گازهای متسع شونده و داروهای مهارکننده VEGF نظیر آواستین (Avastin) می باشند. با این حال، ترکیب این دو دسته دارویی کمتر مورد بررسی قرار گرفته و نتایج قطعی در این زمینه وجود ندارد (۴).

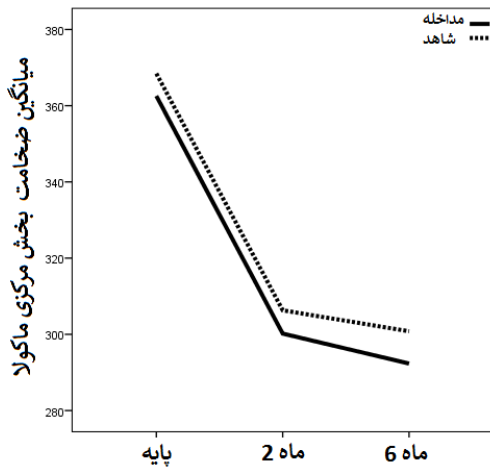
با توجه به اهمیت بیماری و ناتوانی ایجاد شده ی ناشی از آن و با عنایت به افزایش سن جمعیت که شیوع بیماری فوق نیز افزایش می یابد، برآن شدیم که اثر تزریق داخل ویتره آواستین به تنهایی و ترکیب آواستین و tPA بر حدت بینایی وضخامت ماکولا در بیماران با دژنراسیون ماکولای وابسته به سن نیوواسکولار را مطالعه کنیم. فرض بر این است که t-PA در ترکیب با آواستین منجر به جذب خونریزی و فیبرین شده و موجب تقویت و تشدید تاثیرات آواستین روی عروق جدید غیر طبیعی شود.

**مواد و روشها:**

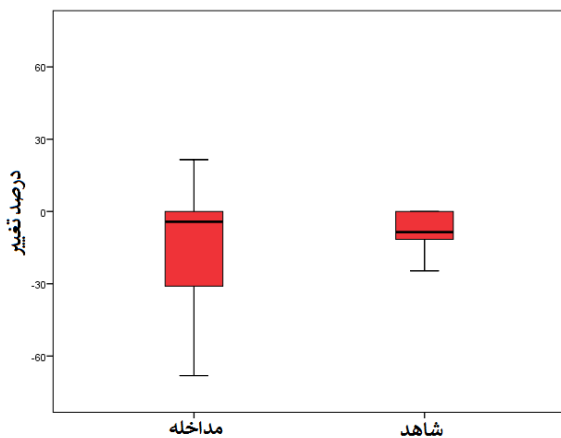
در این مطالعه از نوع کارآزمایی بالینی تصادفی شده، تاثیر تجویز آواستین در این مطالعه از نوع کارآزمایی بالینی تصادفی شده، تاثیر تجویز آواستین Genentech: Avastin® (bevacizumab) به تنهایی و به همراه t-PA (رتلیاز)® (رتیلاز) - شرکت داروسازی اسوه) بر نئوواسکولاریزاسیون کوروئید هموراژیک ماکولا در زمینه AMD مورد مقایسه قرار گرفت. مکان



نمودار ۱ تغییرات حدت بینایی در مقاطع زمانی مختلف (logMar) در دو گروه تزریق داخل ویتره، و تزریق ترکیب.



نمودار ۲ تغییرات ضخامت بخش مرکزی ماکولا در مقاطع زمانی مختلف (micron) در دو گروه تزریق ترکیبی و تزریق تکی.



نمودار ۳ Box plot درصد تغییر حدت بینایی ماه دوم نسبت به میزان پایه (logMar) در دو گروه تزریق ترکیبی و تزریق تکی تغییر حدت بینایی نسبت به میزان پایه در گروه تزریق ترکیبی معنی دار (p=0/05) و در گروه تزریق تکی غیرمعنی دار (p=0/13) بود.

۶-رتینوپاتی دیابتی، ادم ماکولای دیابتی، جداشدگی شبکیه و اختلالات عروقی شبکیه

۷- آسیب واضح عصب اپتیک

AMD به وجود هر گونه شواهدی از جمله در وزن و اسکار دیسکی فرم اطلاق شده است. ابتدا شرح حال کامل چشمی و سیستمیک از جمله سابقه جراحی یا ترومای چشمی، سابقه یوئیت، سابقه دیابت، سابقه فشارخون سابقه خانوادگی و سابقه مصرف سیگار گرفته شد. سپس بیماران تحت معاینه کامل شامل اندازه گیری حدت بینایی با چارت اسنلن و تبدیل اعداد بدست آمده به logMar، معاینه با دستگاه slit-lamp فوتوگرافی قرار گرفتند. متعاقباً برای بیماران فلورسئین آنژیوگرافی و OCT ماکولا انجام شد. ابتدا در تمامی موارد تزریق ۱/۲۵ آواستین داخل ویتره تحت شرایط استریل اتاق عمل با بی حسی موضعی با قطره تتراکائین انجام گردید. سپس بیماران به صورت تصادفی بر اساس شماره پرونده به دو گروه تقسیم گردیدند (شماره های فرد در گروه تزریق ترکیبی و شماره های زوج در گروه تزریق تکی). در هر گروه در ابتدا ۲۷ بیمار وارد مطالعه شدند که برخی بیماران در ادامه مطالعه یا انصراف داده و یا غیرقابل پیگیری گردیدند.

در بیماران گروه تزریق ترکیبی یکبار به میزان ۵۰ میکروگرم t-PA داخل ویتره علاوه بر آواستین دریافت نمودند. سپس تمام بیماران در فواصل ۱ ماهه دو بار دیگر آواستین دریافت کرده بعد از این مدت در صورت نیاز درمان ادامه پیدا کرد (بر اساس روال مرسوم). متغیرهای حدت بینایی و ضخامت بخش مرکزی ماکولا بصورت پایه و در ماه های ۲ و ۶ پس از اولین تزریق ثبت و بین دو گروه مقایسه شد.

### آنالیز آماری

اطلاعات به دست آمده بصورت انحراف معیار  $\pm$  میانگین، [IQR] میانه و فراوانی (%) نشان داده شده اند. توزیع نرمال داده های کمی با استفاده از آزمون کلموگروف-اسمیرنوف بررسی شد برنامه آماری بکار رفته SPSSTM نسخه ۲۱ بوده است. آزمون من ویتنی یو، تی برای گروه های مستقل آماری و ویلکاکسون در این مطالعه بکار گرفته شدند.  $p < 0/05$  از نظر آماری معنی دار در نظر گرفته شد.

### یافته‌ها:

۲۷ بیمار در گروه تزریق ترکیبی و ۲۷ بیمار در گروه تزریق تکی بررسی شدند. در نهایت ۲۲ بیمار در گروه تزریق ترکیبی و ۲۱ بیمار در گروه تزریق تکی مطالعه را تکمیل نمودند. میانه سن بیماران گروه تزریق ترکیبی [۱۵]۷۴ (۵۰ تا ۸۶) و میانه سن بیماران گروه تزریق تکی [۸]۷۳ سال (۵۶ تا ۸۱) بود. بر اساس نتیجه آزمون من ویتنی یو تفاوت آماری معنی داری از این نظر بین دو گروه وجود نداشت ( $p=0/81$ ). در گروه تزریق ترکیبی ۱۳ بیمار مذکر و ۹ بیمار مونث و در گروه تزریق تکی ۱۲ بیمار مذکر و ۹ بیمار مونث بودند. بر اساس نتیجه آزمون کای دو تفاوت آماری معنی داری از این نظر بین دو گروه وجود نداشت ( $p=0/89$ ).

### حدت بینایی:

بین دو گروه متزریق تکیه نشد ( $p=0/93$ ).

(ب) ماه ششم نسبت به مقدار پایه: میانه تغییر حدت بینایی ماه ششم نسبت به مقدار پایه در گروه تزریق ترکیبی  $10[22/9]$  درصد کاهش ( $1/68$ ) کاهش تا  $43/5$  درصد کاهش تا  $44/9$  درصد افزایش) بود. تغییر حدت بینایی نسبت به میزان پایه هم در گروه تزریق ترکیبی ( $p=0/01$ ) و هم در گروه تزریق تکی ( $p=0/03$ ) معنی دار بود. بر اساس نتیجه آزمون من ویتنی یو تفاوت آماری معنی داری از این نظر بین دو گروه متزریق تکیه نشد ( $p=0/96$ ).

#### درصد تغییر ضخامت بخش مرکزی ماکولا:

(الف) ماه دوم نسبت به مقدار پایه: میانه تغییر ضخامت بخش مرکزی ماکولا ماه دوم نسبت به مقدار پایه در گروه تزریق ترکیبی  $16/9 \pm 10/4$  درصد کاهش ( $2/5$  تا  $41/8$ ٪ کاهش) و در گروه تزریق تکی  $16/8 \pm 9/1$  درصد کاهش ( $2/5$  تا  $31/3$ ٪ کاهش) بود. تغییر ضخامت بخش مرکزی ماکولا نسبت به میزان پایه هم در گروه تزریق ترکیبی و هم در گروه تزریق تکی معنی دار بود ( $p < 0/001$ ). بر اساس نتیجه آزمون تی برای گروه های مستقل آماری تفاوت آماری معنی داری از این نظر بین دو گروه متزریق تکیه نشد ( $p=0/97$ ).

(ب) ماه ششم نسبت به مقدار پایه: میانه تغییر ضخامت بخش مرکزی ماکولا ماه ششم نسبت به مقدار پایه در گروه تزریق ترکیبی  $19/10 \pm 10/6$  درصد کاهش ( $3/4$  تا  $45/1$ ٪ کاهش) و در گروه تزریق تکی  $18/2 \pm 10/6$  درصد کاهش ( $2/9$  تا  $41/2$ ٪ کاهش) بود. تغییر ضخامت بخش مرکزی ماکولا نسبت به میزان پایه هم در گروه تزریق ترکیبی و هم در گروه تزریق تکی معنی دار بود ( $p < 0/001$ ). بر اساس نتیجه آزمون تی برای گروه های مستقل آماری تفاوت آماری معنی داری از این نظر بین دو گروه متزریق تکیه نشد ( $p=0/79$ ).

#### بحث:

در مطالعات قبلی از ترکیب گاز SF6 و t-PA برای درمان استفاده شده است که طرح این مطالعات گذشته نگر بوده و اکثر این مطالعات اشکالات روش شناختی نیز داشتند. ما در این مطالعه کارازمایی بالینی به بررسی و مقایسه آثار درمانی تزریق داخل ویتره آواستین با و بدون همراهی فعال کننده ی پلاسمینوژن بافتی بر حدت بینایی و ضخامت ماکولا در نئوواسکولاریزاسیون کوروئید هموراژیک ناشی از دژنراسیون ماکولای وابسته به سن پرداختیم تا تاثیر صرف t-PA بدون گاز را مورد بررسی قرار دهیم. پیش آگهی بیماران مبتلا به دژنراسیون ماکولای وابسته به سن دچار نئوواسکولاریزاسیون کوروئید هموراژیک بدون اقدام درمانی خاص چندان مطلوب نیست، چراکه ضایعه زمینه ای کوروئید پیشرفت کرده و رفع شدن خونریزی مرتبط می تواند باعث ایجاد اسکار ماکولا شود. بر اساس برخی گزارشات موجود، عدم درمان این وضعیت می تواند طی مدت ۳ سال بطور متوسط باعث کاهش حدت بینایی بمیزان ۳ خط (line) گردد (۵، ۶).

(الف) پایه: میانه حدت بینایی پایه در گروه تزریق ترکیبی  $1/1[0/3]$  logMar تا  $0/7$  تا  $1/5$  و در گروه تزریق تکی  $1/1[0/3]$  تا  $0/7$  logMar بود.

(ب) ماه دوم: میانه حدت بینایی ماه دوم در گروه تزریق ترکیبی  $1/1[0/6]$  logMar تا  $0/2$  تا  $1/5$  و در گروه تزریق تکی  $1/1[0/5]$  تا  $0/4$  logMar بود.

(ج) ماه ششم: میانه حدت بینایی ماه ششم در گروه تزریق ترکیبی  $1/0[0/5]$  logMar تا  $0/2$  تا  $1/7$  و در گروه تزریق تکی  $1/1[0/5]$  تا  $0/4$  logMar بود.

#### ضخامت بخش مرکزی ماکولا:

(الف) پایه: میانه ضخامت بخش مرکزی ماکولای پایه در گروه تزریق ترکیبی  $365[44]$  تا  $294$  تا  $426$  و در گروه تزریق تکی  $367[538]$  تا  $316$  تا  $418$  بود.

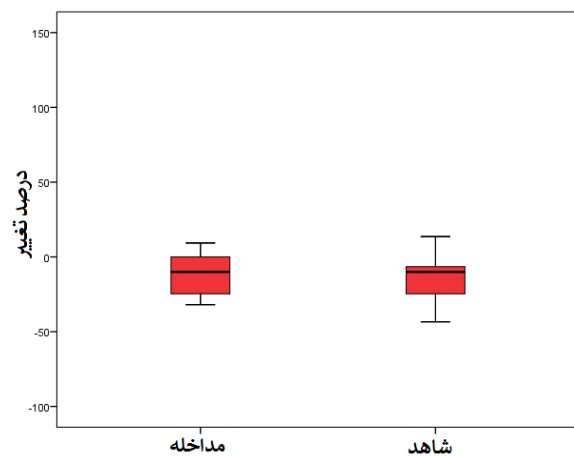
(ب) ماه دوم: میانه ضخامت بخش مرکزی ماکولای ماه دوم در گروه تزریق ترکیبی  $292[575]$  تا  $237$  تا  $370$  و در گروه تزریق تکی  $305[54]$  تا  $239$  تا  $376$  بود.

(ج) ماه ششم: میانه ضخامت بخش مرکزی ماکولای ماه ششم در گروه تزریق ترکیبی  $299[72]$  تا  $230$  تا  $373$  و در گروه تزریق تکی  $312[62]$  تا  $234$  تا  $367$  بود.


#### درصد تغییر حدت بینایی:

(الف) ماه دوم نسبت به مقدار پایه: میانه تغییر حدت بینایی ماه دوم نسبت به مقدار پایه در گروه تزریق ترکیبی  $4/3[34/4]$  درصد کاهش ( $1/68$ ٪ کاهش تا  $6/6$ ٪ افزایش) و در گروه تزریق تکی  $8/6[24/6]$  درصد کاهش ( $48$  درصد کاهش تا  $55/1$  درصد افزایش) بود.

بر اساس نتیجه آزمون من ویتنی یو تفاوت آماری معنی داری از این نظر



نمودار ۴ Box plot درصد تغییر حدت بینایی ماه ششم نسبت به میزان پایه (logMar) در دو گروه تزریق ترکیبی و تزریق تکی.

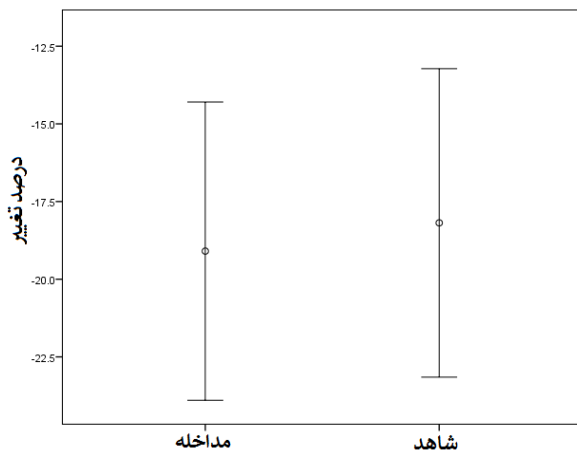


نمودار ۵ Error bar درصد تغییر ضخامت بخش مرکزی ماکولا ماه دوم نسبت به میزان پایه (micron) در دو گروه تزریق ترکیبی و تزریق تک‌.

هم راستا با نتایج مطالعه ما در مطالعه Stifter و همکاران (۲۰۰۷) نیز تجویز داخل ویتره آواستین در کوتاه مدت و میان مدت همراه با بهبود حدت بینایی قابل ملاحظه در این دسته از بیماران بوده است (۲۷). در مطالعه Emerson و همکاران (۲۰۰۷) نیز آواستین داخل ویتره در بیماران مبتلا به نئوواسکولاریزاسیون کوروئید هموراژیک ناشی از دژنراسیون ماکولای وابسته به سن منجر به کاهش معنی دار ضخامت ماکولا و بهبود حدت بینایی طی مدت ۲ تا ۳ ماه گردید (۲۸).

Landa و همکاران (۲۰۰۹) نیز در مطالعه ای نشان داده بودند که تزریق داخل ویتره آواستین در بیماران مبتلا به نئوواسکولاریزاسیون کوروئید هموراژیک ناشی از دژنراسیون ماکولای وابسته به سن ایمن و دارای نتایج مطلوب می باشد (۲۶).

در مطالعه Krebs و همکاران (۲۰۰۹) آواستین داخل ویتره در بیماران مبتلا به نئوواسکولاریزاسیون کوروئید هموراژیک ناشی از دژنراسیون ماکولای



نمودار ۶ Error bar درصد تغییر ضخامت بخش مرکزی ماکولا در ماه ششم نسبت به میزان پایه (micron) در دو گروه تزریق ترکیبی و تزریق تک‌.

علاوه بر پیشرفت ضایعه، آسیب به بافت حسی شبکه خود می تواند با ایجاد محدودیت در عبور مواد مغذی به شبکه، چروکیدگی لایه های خارجی شبکه بلعت ایجاد لخته و آزاد شدن مواد توکسیک نظیر فیبرین، آهن و هموسیدین وضعیت را وخیم تر سازد (۷-۱۰). اقدامات جراحی در این زمینه همراه با نتایج عملکردی مطلوبی نبوده و بهمین دلیل امروزه توصیه نمی شود (۱۱-۱۴). یکی از اقدامات درمانی غیرجراحی که دارای طرفداران زیادی است، استفاده همزمان از فعال کننده ی پلاسمینوژن بافتی و یک گاز طولانی اثر (سولفور هگزافلوراید) بصورت تزریق داخل ویتره بمنظور جابجایی ضایعه می باشد. این درمان منجر به مایع سازی (Qualification) آنزیمی و جابجایی پنوماتیک خون و دور کردن آن از ناحیه ماکولا می شود (۱۵-۲۲).

فعال کننده ی پلاسمینوژن بافتی نو ترکیب یک پروتئاز سرین است که فعالیت کاتالیتیکی خود را پیرامون زنجیره سبک اعمال می کند. خانواده پروتئاز سرین دارای تریادی است که از یک سرین، یک هیستیدین و یک آسپاراتات تشکیل یافته است. گروه هیدروکسیل سرین نقشی عمده در هسته دوستی (nucleophile) داشته و به اتصال کربونیل پپتاید حمله می کند. فعال کننده ی پلاسمینوژن بافتی نو ترکیب پس از آرژنین قطع می شود ولی سایر اسید آمینه ها ویژگی آن را تعیین می کنند. سوسترای اصلی فعال کننده ی پلاسمینوژن بافتی نو ترکیب پلاسمینوژن است که به پلاسمین فعال تبدیل می گردد. این پلاسمین ماتریکس فیبرینی را تخریب می کند که نتیجه امر ممانعت از ایجاد لخته است. علاوه، سایر پروتئین ها نظیر فاکتور رشد هیپوتوسیت یا فاکتور رشد مشتق از پلاکت نیز توسط فعال کننده ی پلاسمینوژن بافتی تخریب می شوند (۲۳).

با این حال برخی مطالعات نشان داده اند که این روش درمانی علی رغم بهبود سریع در حدت بینایی در مواقعی بدلیل پیشرفت مشکل زمینه ای مجدداً منجر به کاهش قدرت بینایی شده است. بهمین روی برخی محققین استفاده از داروهای Anti-VEGF نظیر آواستین را در این بیماران پیشنهاد داده و نتایج قابل قبولی گزارش کرده اند (۲۴، ۲۵). آواستین (Avastin) یا بواسیزوماب (Bevacizumab) یک آنتی بادی آنتی VEGF آنتی IgG انسانی با طول کامل علیه تمام فرمهای VEGF-A می باشد (۲۶).

بر اساس این فرضیه، در حالی که تجویز فعال کننده ی پلاسمینوژن بافتی می تواند با دور کردن آثار توکسیک از سمت فووا مانع بروز آثار نامطلوب شود، همزمان، آواستین می تواند بطور بالقوه از پیشرفت بیماری زمینه ای نیز جلوگیری کند (۲، ۴، ۲۱، ۲۲).

با کسب این نتایج مطلوب، برخی دیگر از پزشکان تجویز همزمان آواستین و فعال کننده ی پلاسمینوژن بافتی در درمان نئوواسکولاریزاسیون کوروئید هموراژیک ناشی از دژنراسیون ماکولای وابسته به سن مفید دانسته اند (۲، ۴، ۲۱، ۲۲).

بر اساس نتایج مطالعه ما، پس از ۶ ماه در هر دو گروه مورد بررسی تزریق تکی بهبود معنی دار حدت بینایی (۱۰٪) و کاهش ضخامت ماکولا (۱۹/۱٪) در گروه آواستین بتنهایی، ۱۸/۲٪ در گروه آواستین به همراه فعال کننده ی پلاسمینوژن بافتی) بودیم، ولی تفاوت آماری معنی داری بین دو گروه متزریق تکیه نگردید.

بعد بررسی و مقایسه گردید. در نهایت نشان داده شد که تکنیک ترکیبی بکار رفته در مقایسه با روش سنتی نتایج بهتری از نظر بهبود بینایی به همراه داشته است (۲).

با این حال، با توجه به متودولوژی تمامی مطالعات اشاره شده محدودیت هایی از قبیل انتخاب و همسان سازی گروه های مطالعاتی از نظر فاکتورهای بالقوه تاثیرگذار بر نتایج درمانی، یکسان سازی روش های درمانی، حجم نمونه پایین و مدت و روش پیگیری متغیر وجود داشته اند که نتیجه گیری قطعی را دشوار می سازند.

در این مطالعه ما تزریق تکی عارضه یا مشکل درمانی خاصی در هیچ یک از دو گروه نبودیم. این وضعیت همراستا با نتایج گزارش شده توسط سایر مطالعات است که در محدوده دوزهای توصیه شده معمولاً عارضه عمده و خطیری متزریق تکیه نمی گردد (۳۹، ۴۰). همانگونه که اشاره شد، ما در این مطالعه بر خلاف تمام بررسی های موجود از گاز استفاده نکردیم. علاوه بر این محدودیت هایی نیز در این مطالعه وجود داشته است که در ادامه به برخی اشاره می شود: یکی از عواملی که در زمینه تاثیر درمان نقش عمده ای ایفاء می کند، مدت بیماری خونریزی دهنده است. نشان داده شده است که وسعت آسیب شبکیه هم بطور مستقیم با مدت خونریزی ارتباط دارد (۸، ۴۱، ۴۲).

در یک مطالعه دیگر Fang و همکاران (۲۰۰۹) نتیجه گیری کردند که فعال کننده ی پلاسمینوژن بافتی تنها در بیمارانی که خونریزی طولانی مدت دارند موثر است. این در حالی است که در این مطالعه در بیماران با خونریزی کوتاه مدت تزریق گاز بنتهایی با نتایج رضایت بخشی همراه بود (۴۳).

ضخامت خونریزی ساب رتینال نیز در پاسخ درمانی اهمیت فراوانی دارد. نشان داده شده است که در موارد نازک تر درمان خفیف تر نیاز بوده و آثار منتج از درمان بر حدت بینایی بارزتر و سریع تر آشکار می گردد. محل خونریزی نیز در این زمینه حائز اهمیت است چراکه هرچقدر ضایعه به ماکولا نزدیک تر باشد احتمال پاسخ بهتر کاهش می یابد (۲، ۲۷). بنابراین این توصیه می گردد در مطالعات آتی این سه پارامتر (مدت، وسعت خونریزی (مجاورت با ماکولا) و ضخامت خونریزی نیز مدنظر قرار گیرد.

### نتیجه گیری:

در نهایت، یکی از نگرانی های موجود در زمینه تجویز همزمان فعال کننده ی پلاسمینوژن بافتی نوترکیب و آواستاتین این اثر تخریبی (پروتئازی) بر داروی دوم است که می تواند بطور بالقوه آن را غیرفعال سازد. هرچند برخی مطالعات اولیه در این زمینه این امر را رد کرده اند، ولی هنوز در این زمینه نیاز به تحقیقات بیشتری وجود دارد (۲۳).

### منابع:

1. Leitman MW. Manual for eye examination and diagnosis. Ninth edition. ed. Hoboken, New Jersey: John Wiley & Sons Inc 2016. p. p.

وابسته به سن کوتاه مدت و طولانی مدت منجر به کاهش معنی دار ضخامت ماکولا و بهبود حدت بینایی طی مدت ۶ ماه گردید (۲۹).

مشابه با همین نتایج در مطالعات دیگر توسط Michels و همکاران (۲۰۰۵) در مدت ۳ ماه، Rosenfeld و همکاران (۲۰۰۵) در مدت ۱ ماه، Avery و همکاران (۲۰۰۶)، Bashshur و همکاران (۲۰۰۶)، Costa و همکاران (۲۰۰۶)، Ladewig و همکاران (۲۰۰۶)، Rich و همکاران (۲۰۰۶)، Spaide و همکاران (۲۰۰۶) و Abraham-Marín و همکاران (۲۰۰۶) در مدت کمتر از ۷ ماه نیز گزارش گردید (۳۰-۳۸). با این حال نتایج مطالعات موجود در زمینه درمان ترکیبی، برخلاف یافته های این مطالعه، بیشتر به نفع بهبود در پیامدهای مدنظر (حدت بینایی، ضخامت شبکیه) بوده است.

در دو مطالعه توسط Meyer و همکاران (۲۰۰۸) و Sacu و همکاران (۲۰۰۹) نشان داده شد که تجویز داخل ویتره آواستین به همراه فعال کننده ی پلاسمینوژن بافتی نوترکیب و گاز در بیماران دچار نئوواسکولاریزاسیون کوروئید هموراژیک ناشی از دژنراسیون ماکولای وابسته به سن طی مدت ۷ ماه نتایج امیدبخشی به همراه دارد (۳، ۴). در یک مطالعه دیگر توسط Hattenbach و همکاران (۲۰۰۱) نیز همین تکنیک درمانی پس از ۴ ماه منجر به بهبود قابل ملاحظه در حدت بینایی بیماران مبتلا گردید (۳۹). در یک مطالعه مشابه طی مدت ۱۰/۵ ماه پیگیری Hassan و همکاران (۱۹۹۹) نیز نتیجه یکسانی در زمینه تجویز درمان ترکیبی از نظر بهبود حدت بینایی گزارش نمودند (۴۰). در مطالعه Hesse و همکاران (۱۹۹۹) نیز در مدت پیگیری ۳ تا ۱۸ ماه تجویز داخل ویتره ویتره آواستین به همراه فعال کننده ی پلاسمینوژن بافتی نوترکیب و گاز با نتایج مطلوب در زمینه بهبود حدت بینایی همراه بوده است (۱۶). در دو مطالعه توسط Treumer و همکاران (۲۰۱۰، ۲۰۱۲) در این دسته از بیماران، ویتروکتومی پارس پلانا همراه با تجویز ساب رتینال فعال کننده ی پلاسمینوژن بافتی و بواسیزوماب (آواستین) و در پی آن تزریق داخل ویتره گاز نتایج مطلوب و امیدوارکننده ای به همراه داشته است (۲۱، ۲۲). در مطالعه Treumer و همکاران (۲۰۱۰) نیز به مقایسه آثار درمانی تزریق داخل ویتره آواستین با و بدون همراهی فعال کننده ی پلاسمینوژن بافتی به همراه گاز بر حدت بینایی و ضخامت ماکولا در نئوواسکولاریزاسیون کوروئید هموراژیک ناشی از دژنراسیون ماکولای وابسته به سن پرداخته شد. در نهایت نتیجه گیری شد که آثار درمانی بر حدت بینایی در گروه درمان ترکیبی بهتر می باشد (۲۱).

در مطالعه صورت گرفته توسط Guthoff و همکاران (۲۰۱۱) تاثیر تجویز داخل ویتره همزمان آواستین، فعال کننده ی پلاسمینوژن بافتی نوترکیب و گاز در بیماران مبتلا به نئوواسکولاریزاسیون کوروئید هموراژیک ناشی از دژنراسیون ماکولای وابسته به سن بررسی گردید. ۲۶ بیمار در گروه فعال کننده ی پلاسمینوژن بافتی نوترکیب و گاز و ۱۲ بیمار در گروه تزریق ترکیبی تحت بررسی قرار گرفتند. حدت بینایی و ضخامت ماکولا ۱ و ۷ ماه 2. Guthoff R, Guthoff T, Meigen T, Goebel W. Intravitreal injection of bevacizumab, tissue plasminogen activator, and gas in the treatment of submacular hemorrhage in age-related macular degeneration. Retina 2011; 31(1): 36-40.

3. Sacu S, Stifter E, Vecsei-Marlovits PV, Michels S, Schutze C, Prunte C, et al. Management of extensive subfoveal haemorrhage secondary to neovascular age-related macular degeneration. *Eye* 2009; 23(6): 1404-1410.
4. Meyer CH, Scholl HP, Eter N, Helb HM, Holz FG. Combined treatment of acute subretinal haemorrhages with intravitreal recombinant tissue plasminogen activator, expansile gas and bevacizumab: a retrospective pilot study. *Acta ophthalmologica* 2008; 86(5):490-494.
5. Avery RL, Fekrat S, Hawkins BS, Bressler NM. Natural history of subfoveal subretinal hemorrhage in age-related macular degeneration. *Retina* 1996; 16(3): 183-189.
6. Bennett SR, Folk JC, Blodi CF, Klugman M. Factors prognostic of visual outcome in patients with subretinal hemorrhage. *American journal of ophthalmology* 1990; 109(1): 33-37.
7. Glatt H, Machermer R. Experimental subretinal hemorrhage in rabbits. *American journal of ophthalmology* 1982; 94(6): 762-773.
8. Toth CA, Morse LS, Hjelmeland LM, Landers MB, 3rd. Fibrin directs early retinal damage after experimental subretinal hemorrhage. *Archives of ophthalmology* 1991; 109(5): 723-729.
9. Bhisitkul RB, Winn BJ, Lee OT, Wong J, Pereira Dde S, Porco TC, et al. Neuroprotective effect of intravitreal triamcinolone acetonide against photoreceptor apoptosis in a rabbit model of subretinal hemorrhage. *Investigative ophthalmology & visual science* 2008; 49(9): 4071-4077.
10. el Baba F, Jarrett WH, Harbin TS, Fine SL, Michels RG, Schachat AP, et al. Massive hemorrhage complicating age-related macular degeneration. Clinicopathologic correlation and role of anticoagulants. *Ophthalmology* 1986; 93(12): 1581-1592.
11. Vander JF, Federman JL, Greven C, Slusher MM, Gabel VP. Surgical removal of massive subretinal hemorrhage associated with age-related macular degeneration. *Ophthalmology* 1991; 98(1): 23-27.
12. Bressler NM, Bressler SB, Childs AL, Haller JA, Hawkins BS, Lewis H, et al. Surgery for hemorrhagic choroidal neovascular lesions of age-related macular degeneration: ophthalmic findings: SST report no. 13. *Ophthalmology* 2004; 111(11): 1993-2006.
13. Guthoff R, Schrader W. Longterm results in surgical removal of subfoveal choroidal neovascularization in age-related macular degeneration. *Acta ophthalmologica Scandinavica* 2004; 82(6): 686-690.
14. Hawkins BS, Bressler NM, Miskala PH, Bressler SB, Holekamp NM, Marsh MJ, et al. Surgery for subfoveal choroidal neovascularization in age-related macular degeneration: ophthalmic findings: SST report no. 11. *Ophthalmology* 2004; 111(11): 1967-1980.
15. Chen CY, Hooper C, Chiu D, Chamberlain M, Karia N, Heriot WJ. Management of submacular hemorrhage with intravitreal injection of tissue plasminogen activator and expansile gas. *Retina* 2007; 27(3): 321-328.
16. Hesse L, Schmidt J, Kroll P. Management of acute submacular hemorrhage using recombinant tissue plasminogen activator and gas. *Graefes archive for clinical and experimental ophthalmology = Albrecht von Graefes Archiv fur klinische und experimentelle Ophthalmologie* 1999; 237(4): 273-277.
17. Handwerker BA, Blodi BA, Chandra SR, Olsen TW, Stevens TS. Treatment of submacular hemorrhage with low-dose intravitreal tissue plasminogen activator injection and pneumatic displacement. *Archives of ophthalmology* 2001; 119(1): 28-32.
18. Hauptert CL, McCuen BW, 2nd, Jaffe GJ, Steuer ER, Cox TA, Toth CA, et al. Pars plana vitrectomy, subretinal injection of tissue plasminogen activator, and fluid-gas exchange for displacement of thick submacular hemorrhage in age-related macular degeneration. *American journal of ophthalmology* 2001; 131(2): 208-215.
19. livier S, Chow DR, Packo KH, MacCumber MW, Awh CC. Subretinal recombinant tissue plasminogen activator injection and pneumatic displacement of thick submacular hemorrhage in Age-Related macular degeneration. *Ophthalmology* 2004; 111(6): 1201-1208.
20. Hillenkamp J, Surguch V, Framme C, Gabel VP, Sachs HG. Management of submacular hemorrhage with intravitreal versus subretinal injection of recombinant tissue plasminogen activator. *Graefes archive for clinical and experimental ophthalmology = Albrecht von Graefes Archiv fur klinische und experimentelle Ophthalmologie* 2010; 248(1): 5-11.
21. Treumer F, Klatt C, Roeder J, Hillenkamp J. Subretinal coapplication of recombinant tissue plasminogen activator and bevacizumab for neovascular age-related macular degeneration with submacular haemorrhage. *The British journal of ophthalmology* 2010; 94(1): 48-53.
22. Treumer F, Roeder J, Hillenkamp J. Long-term outcome of subretinal coapplication of rtPA and bevacizumab followed by repeated intravitreal anti-VEGF injections for neovascular AMD with submacular haemorrhage. *The British journal of ophthalmology* 2012; 96(5): 708-713.
23. Klettner A, Puls S, Treumer F, Roeder J, Hillenkamp J. Compatibility of recombinant tissue plasminogen activator and bevacizumab co-applied for neovascular age-related macular degeneration with submacular hemorrhage. *Archives of ophthalmology* 2012; 130(7): 875-881.
24. Ip MS, Scott IU, Brown GC, Brown MM, Ho AC, Huang SS, et al. Anti-vascular endothelial growth factor pharmacotherapy for age-related macular degeneration:

- a report by the American Academy of Ophthalmology. *Ophthalmology* 2008; 115(10): 1837-1846.
25. Schouten JS, La Heij EC, Webers CA, Lundqvist IJ, Hendrikse F. A systematic review on the effect of bevacizumab in exudative age-related macular degeneration. *Graefe's archive for clinical and experimental ophthalmology = Albrecht von Graefes Archiv fur klinische und experimentelle Ophthalmologie* 2009; 247(1): 1-11.
  26. Landa G, Amde W, Doshi V, Ali A, McGevna L, Gentile RC, et al. Comparative study of intravitreal bevacizumab (Avastin) versus ranibizumab (Lucentis) in the treatment of neovascular age-related macular degeneration. *Ophthalmologica Journal international d'ophthalmologie International journal of ophthalmology Zeitschrift fur Augenheilkunde* 2009; 223(6): 370-375.
  27. Stifter E, Michels S, Prager F, Georgopoulos M, Polak K, Hirn C, et al. Intravitreal bevacizumab therapy for neovascular age-related macular degeneration with large submacular hemorrhage. *American journal of ophthalmology* 2007; 144(6):886-892.
  28. Emerson MV, Lauer AK, Flaxel CJ, Wilson DJ, Francis PJ, Stout JT, et al. Intravitreal bevacizumab (Avastin) treatment of neovascular age-related macular degeneration. *Retina* 2007; 27(4): 439-444.
  29. Krebs I, Lie S, Stolba U, Zeiler F, Felke S, Binder S. Efficacy of intravitreal bevacizumab (Avastin) therapy for early and advanced neovascular age-related macular degeneration. *Acta ophthalmologica* 2009; 87(6): 611-617.
  30. Michels S, Rosenfeld PJ, Puliafito CA, Marcus EN, Venkatraman AS. Systemic bevacizumab (Avastin) therapy for neovascular age-related macular degeneration twelve-week results of an uncontrolled open-label clinical study. *Ophthalmology* 2005; 112(6): 1035-1047.
  31. Rosenfeld PJ, Moshfeghi AA, Puliafito CA. Optical coherence tomography findings after an intravitreal injection of bevacizumab (avastin) for neovascular age-related macular degeneration. *Ophthalmic surgery, lasers & imaging: the official journal of the International Society for Imaging in the Eye* 2005; 36(4): 331-335.
  32. Avery RL, Pieramici DJ, Rabena MD, Castellarin AA, Nasir MA, Giust MJ. Intravitreal bevacizumab (Avastin) for neovascular age-related macular degeneration. *Ophthalmology* 2006; 113(3): 363-372.
  33. Bashshur ZF, Bazarbachi A, Schakal A, Haddad ZA, El Haibi CP, Noureddin BN. Intravitreal bevacizumab for the management of choroidal neovascularization in age-related macular degeneration. *American journal of ophthalmology* 2006; 142(1): 1-9.
  34. Costa RA, Jorge R, Calucci D, Cardillo JA, Melo LA, Jr, Scott IU. Intravitreal bevacizumab for choroidal neovascularization caused by AMD (IBeNA Study): results of a phase 1 dose-escalation study. *Investigative ophthalmology & visual science* 2006; 47(10): 4569-4578.
  35. Ladewig MS, Ziemssen F, Jaissle G, Helb HM, Scholl HP, Eter N, et al. [Intravitreal bevacizumab for neovascular age-related macular degeneration]. *Der Ophthalmologe : Zeitschrift der Deutschen Ophthalmologischen Gesellschaft* 2006; 103(6): 463-470.
  36. Rich RM, Rosenfeld PJ, Puliafito CA, Dubovy SR, Davis JL, Flynn HW, Jr., et al. Short-term safety and efficacy of intravitreal bevacizumab (Avastin) for neovascular age-related macular degeneration. *Retina* 2006; 26(5): 495-511.
  37. Spaide RF, Laud K, Fine HF, Klancnik JM, Jr., Meyerle CB, Yannuzzi LA, et al. Intravitreal bevacizumab treatment of choroidal neovascularization secondary to age-related macular degeneration. *Retina* 2006; 26(4): 383-390.
  38. Abraham-Marin ML, Cortes-Luna CF, Alvarez-Rivera G, Hernandez-Rojas M, Quiroz-Mercado H, Morales-Canton V. Intravitreal bevacizumab therapy for neovascular age-related macular degeneration: a pilot study. *Graefe's archive for clinical and experimental ophthalmology = Albrecht von Graefes Archiv fur klinische und experimentelle Ophthalmologie* 2007; 245(5): 651-655.
  39. Hattenbach LO, Klais C, Koch FH, Gumbel HO. Intravitreal injection of tissue plasminogen activator and gas in the treatment of submacular hemorrhage under various conditions. *Ophthalmology* 2001; 108(8): 1485-1492.
  40. Hassan AS, Johnson MW, Schneiderman TE, Regillo CD, Tornambe PE, Poliner LS, et al. Management of submacular hemorrhage with intravitreal tissue plasminogen activator injection and pneumatic displacement. *Ophthalmology* 1999; 106(10): 1900-1906.
  41. Sawa M, Ober MD, Spaide RF. Autofluorescence and retinal pigment epithelial atrophy after subretinal hemorrhage. *Retina* 2006; 26(1): 119-120.
  42. Johnson MW, Olsen KR, Hernandez E. Tissue plasminogen activator treatment of experimental subretinal hemorrhage. *Retina* 1991; 11(2): 250-258.
  43. Fang IM, Lin YC, Yang CH, Yang CM, Chen MS. Effects of intravitreal gas with or without tissue plasminogen activator on submacular haemorrhage in age-related macular degeneration. *Eye* 2009; 23(2): 397-406.