

باقی ماندن سیستم مولرین در بیماران مبتلا به عدم حساسیت کامل به آندروژن: گزارش یک مورد

دکتر جعفر نصوحی*، دکتر محسن آریازاد**

* استادیار، گروه زنان و مامایی، دانشگاه علوم پزشکی و خدمات بهداشتی - درمانی شهید بهشتی

** باتولوژیست مرکز پزشکی شهید

خلاصه

گرچه وجود بقایای سیستم مولرین در بیمار مبتلا به سندرم عدم حساسیت کامل به آندروژن بدلیل طبیعی بودن ترشح و عمل هورمون آنتی مولرین می‌تواند تصادفی باشد، با تکرار این موارد، احتمال وجود رابطه بین این دو سندرم مطرح شده است. ما در بیمار مبتلا به عدم حساسیت کامل به آندروژن به واژن با عمق طبیعی و لوله‌های فالوپ دوطرفه در مجاورت گوناد برخوردیم. بنظر ما علت این همراهی فقدان اثرات آندروژنیکی از جمله اثر مهاری آن بر اثر آنتاگونیستی استروژن داخلی یا هورمون آنتی مولرین می‌باشد.

واژگان کلیدی: سیستم مولرین، عدم حساسیت کامل به آندروژن

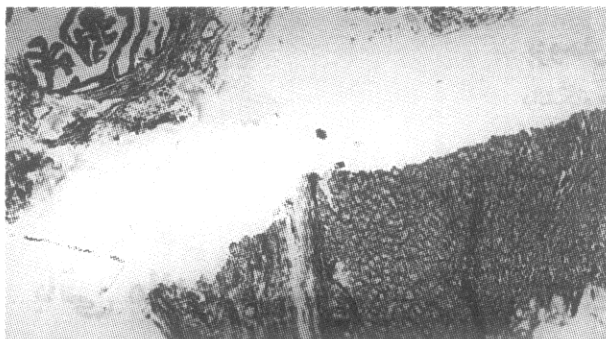
مقدمه

اختلال در عمل دو هورمون مترشحه اصلی بیضه، تستوسترون و هورمون آنتی-مولرین (Anti-Mullerian Hormone=AMH) بصورت دو سندرم مشخص شناخته شده است. عدم حساسیت به آندروژن ناشی از موتاسیون ژن وابسته به X است و پابرجایی سیستم مولرین مربوط به موتاسیون اتوزومال و گاهی وابسته به X می‌باشد. باقی ماندن و تکامل قسمت‌هایی از سیستم مولرین در بیماران مبتلا به عدم حساسیت کامل به آندروژن (Complete Androgen Insensitivity Syndrome=CAIS) که در چند سال اخیر بطور پراکنده گزارش شده و احتمال اختلال عمل AMH در این بیماری مطرح شده است. در این مقاله یک مورد جدید از CAIS که لوله‌های فالوپ دوطرفه و واژن با عمق طبیعی داشته معرفی و مکانیسم‌های احتمالی همراهی این دو سندرم مورد بحث قرار می‌گیرد.

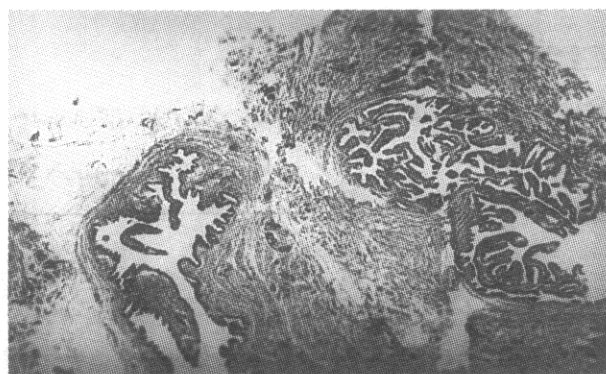
معرفی بیمار

خانم ف-ت ۳۴ ساله با آمنوره اولیه برای انجام گونادکتومی به بخش زنان و زایمان مرکز آموزشی - درمانی شهید بهشتی ارجاع شده بود. در شرح حال بیمار شروع بلوغ طبیعی بوده ولی بعلت عدم شروع عادت ماهانه در ۱۷ سالگی سونوگرافی لگن انجام داده که رحم مشاهده نشده است. در ۲۰ سالگی ازدواج کرده در نزدیکی جنسی هیچگونه مشکلی نداشته است. سابقه دو بار عمل جراحی برای ترمیم فتق کشاله ران داشته، یک طرف در ۸ سالگی و طرف دیگر در ۱۴ سالگی که هیچگونه اطلاعی از این اعمال در دسترس نبود.

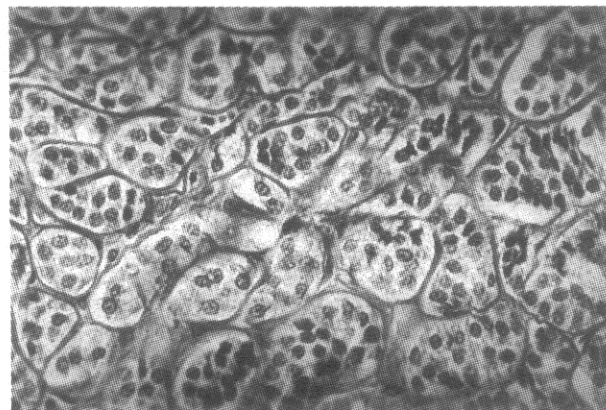
پدر و مادر بیمار پسر عمه و دختر دایی هستند. چهار خواهر دارد که دو تا از آنها حاملگی و زایمان داشته ولی یک خواهر بزرگتر و یک خواهر کوچکتر (۲۶ ساله) عادت ماهانه نمی‌شوند. مادر بیمار بعلت سکونت در ناحیه دور از خدمات پزشکی در طی هیچکدام از حاملگی‌ها تحت مراقبت قرار نداشته و زایمان‌ها در منزل انجام شده است.



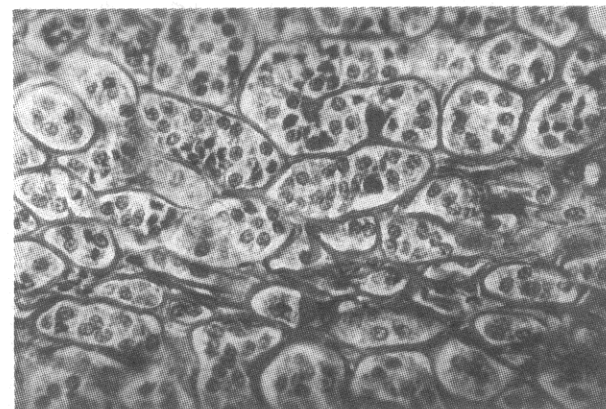
شکل ۱- لوله رحمی در مجاورت نسج گونادال، طرف راست



شکل ۲- لوله رحمی در نمونه طرف چپ



شکل ۳- منظره میکروسکوپی گوناد، طرف راست



شکل ۴- منظره میکروسکوپی گوناد، طرف چپ

بیمار دو خاله دارد که یکی از آنها نازائی داشته صاحب فرزند نشده است.

در معاینات فیزیکی قد ۱۶۱ سانتی متر، وزن ۷۸ کیلوگرم، رشد سینه‌ها کامل (Tanner V) ولی آرئول کم رنگ و نیل بسیار کوچک بوده، ناحیه زیر بغل مو نداشت. موهای ناحیه پویس بسیار کم بود. دستگاه تناسلی خارجی و اندازه کلیتوریس کاملاً طبیعی و عمق واژن ۸-۹ سانتی متر بود که در انتهای آن دهانه رحم مشاهده نشد. در معاینه رکتال در لگن توده کوچک ۳×۳ سانتی متر در محل آدنکس چپ لمس می‌شد. سونوگرافی لگن آثاری از دستگاه تناسلی را نشان نداد. آنالیز کروموزومی ۴۶ xy گزارش شد و در IVP یافته غیر طبیعی مشاهده نگردید. اندازه گیری گونادوتروپین‌ها و تستوسترون در حدود نرمال برای مذکر و میزان استرادیول کمی بالاتر از حداکثر نرمال برای مرد بود (جدول ۱).

جدول ۱- میزان گونادوتروپین‌ها و هورمون‌های جنسی در سرم بیمار

نوع هورمون	سطح سرمی بیمار	حدود طبیعی برای مرد
FSH(mIU/ml)	۳/۶	۱/۴-۱۰/۹
LH(mIU/ml)	۵/۰	۰/۶-۷/۹
Testosterone(ng/ml)	۴/۲	۲/۸-۸/۸
Estradiol(pg/ml)	۹۰/۰	۰-۶۲

بیمار با تشخیص سندرم عدم حساسیت کامل به آندروژن تحت لاپاراسکوپی قرار گرفت. در دو طرف لگن گوناد مشاهده شد ولی رحم و لوله‌های آن وجود نداشتند، بلافاصله لاپاراتومی بعمل آمد. گوناد طرف چپ ۳×۳/۵ سانتی متر و گوناد سمت راست ۲×۲/۵ سانتی متر بود. هر دو گوناد برداشته شد. در آزمایش میکروسکوپی هر دو گوناد نسج نابالغ بیضه همراه با لوله فالوپ گزارش شد. در نمونه طرف چپ، لوله و گوناد در دو لام جداگانه مشاهده شد ولی در طرف راست مجاورت کامل دو عنصر مشخص بود (تصاویر ۱ تا ۴). بیمار تحت درمان با استروژن قرار گرفت و در بررسی بعدی دو خواهر نامبرده نیز دچار CAIS بودند که در آنها نیز گوناد کتومی انجام گردید.

بحث

در سندرم عدم حساسیت به آندروژن اختلال شناخته شده فقدان یا نارسائی رسپتور داخل سلولی آندروژن است و چون فرض شده است عمل AMH نیاز به تاثیر قبلی یا همزمان آندروژنیک ندارد (۱)، باقیماندن و تکامل قسمت‌هایی از سیستم مولرین که در مواردی در این سندرم مشاهده شده است (۸-۲)، قابل توجه نمی‌باشد.

Oka و همکاران که اولین مورد وجود سیستم مولرین را در CAIS گزارش کردند علت آن را همزمانی تصادفی دو سندرم ژنتیکی عنوان کردند (۲). Dodge و همکاران با معرفی دومین مورد از همراهی دو سندرم بر این باور بودند که سیستم مولرین بدلیل نزول زودرس بیضه از حوزه عمل AMH خارج مانده و تحلیل نرفته است (۳). Chryssicopoulos و همکاران دریافت داخل رحمی diethyl stilbestrol (DES) را علت باقیماندن سیستم مولرین در این بیماران بیان کردند (۴). Ulloa و همکاران با تاکید بر اینکه تکرار موارد همراهی دو سندرم باقیماندن سیستم مولرین و عدم حساسیت به آندروژن بعید است احتمال وجود رابطه بین عمل AMH و آندروژن را مطرح کردند. بعقیده آنها در جنین مبتلا به CAIS جواب سلولی به استروژن کم شدید است و این خود سبب اختلال در اثر AMH می‌شود (۵).

در بیمار ما همانطوریکه اشاره شد، سابقه دریافت داخلی رحمی DES محتمل نیست و مجاورت بسیار نزدیک لوله

رحمی و بیضه بخصوص در طرف راست مغایر با نزول زودرس بیضه بعنوان دلیل عدم تحلیل سیستم مولرین است. ما فکر می‌کنیم علت عدم تحلیل کامل سیستم مولرین در این بیمار اثر آنتاگونیستی استروژن با AMH در غیاب تستوسترون باشد. مهار این اثر آنتاگونیستی توسط تستوسترون در جنین جوجه نشان داده شده است (۹)، لذا بنظر می‌رسد هورمونهای گونادال انسان، در نحوه اثر AMH دخالت دارند. این نظریه قبلاً توسط Ulloa و همکاران پیشنهاد شده است (۶-۵)، ولی نمی‌توان نزول زودرس بیضه را بعنوان دلیل باقیماندن سیستم مولرین رد نمود. بیمار معرفی شده نمونه کامل‌تری است برای تبیین نظریه این محققین.

ما بیمار مبتلا به CAIS را که دارای لوله‌های رحمی و واژن با عمق طبیعی بود معرفی کردیم. قبل از این، تکامل واژن فوقانی در این سندرم در یک مورد (۷) و وجود لوله‌های رحمی دو طرفه در دو مورد (۴) گزارش شده است با این باور که سندرم عدم حساسیت به آندروژن در نبود اثرات آندروژنیک می‌تواند سبب عدم تحلیل یا تکامل قسمت‌هایی از سیستم مولرین شود.

بررسی وسواسانه وجود ساختمانهای مولرین در مواقع گونادکتومی در مبتلایان به این سندرم را در روشن شدن بیشتر میزان صحت فرضیه مذکور مفید و قابل توصیه می‌دانیم.

REFERENCES

- 1- Griffin JE, Wilson JD. The syndrome of androgen resistance. *N Engl J Med* 1980; 302: 198.
- 2- Oka M, Katabuchi H, Munemura M, et al. An unusual case of male pseudohermaphroditism: complete testicular feminization associated with incomplete differentiation of the mullerian duct. *Fertil* 1984; 41: 154.
- 3- Dodge ST, Finkelston MS, Miyazawa K. Testicular feminization with incomplete mullerian regression. *Fertil Steril* 1985; 43: 937.
- 4- Chryssicopoulos A, et al. Ingestion of diethylstilbestrol during pregnancy. Its responsibility in testicular feminization syndrome. *Presse Med* 1990; 19:1397.
- 5- Ulloa - Aguirre A, Mendez JP, Angeles A, et al. The presence of mullerian remnants in the complete androgen insensitivity syndrome: a steroid hormone - mediated defect? *Fertil Steril* 1986; 45: 302-305.
- 6- Ulloa - Arguirre A, Carranza LS, Mendez JP, et al. Incomplete regression of mullerian ducts in the androgen insensitivity syndrome. *Fertil Steril* 1990; 53:1024.
- 7- Marivn LS, Emam HC. Complete androgen insensitivity with persistent mullerian structures; A case Report. *J Reprod Med* 1993; 38: 565.

- 8- Heller D, et al. Mullerian remnants in complete androger insensitivity syndrome. *Int J Fertil* 1992; 37:283.
- 9- Faucounau A, Stoll R, Maraud R. Action of testosterone on the estradiol-induced feminization of the male chick embryo. *Anat Embryol* 1995; 191: 377.