پژوهش در پزشکی (مجله پژوهشی دانشکده پزشکی)
دانشگاه علوم پزشکی و خدمات بهداشتی - درمانی شهیدبهشتی
سال ۱۹، شماره‌های ۱ و ۲، صفحه ۷۵ (فروردین-شهریور ۱۳۷۴)

یک مورد تالاسمی با عارضه کمپرسیون نخاعی

دکتر حسین پاکدامن*

خلاصه

مردی ۲۴ ساله با سابقه ده سال تالاسمی، به علت اختلالات حسی، ضعف پیشرونده اندامهای تحتانی و اختلالات اسفنکتری در اردیبهشت سال ۷۱ در بخش اعصاب بیمارستان لقمان حکیم بستری شد. معاینه نورولوژیک پاراپارزی اسپاستیک، کاهش سطح حسی از ناحیه توراسیک، میلوگرافی و سی‌تی‌میلوگرافی بلوك ناقص اکسترادورال در ناحیه توراسیک را نشانداد. هموگلوبین بیمار ۹/۲ بود. بیمار یک هفته بعد از بستری شدن تحت درمان با دگزامتازون قرار گرفت؛ سه روز پس از بستری شدن دو واحد خون گرفت؛ و سه روز پس از تزریق خون در علائم نورولوژیک بیمار نشانه بهبودی دیده شد و سرانجام یک هفته بعد از تزریق دو واحد خون، بهبودی کامل حاصل شد. کمپرسیون نخاعی به دلیل تشکیل بافت خون‌ساز خارج مغز استخوان در کانال نخاعی است. درمان با تزریق خون موثر است و پرتو درمانی و جراحی ضرورت ندارد.

* دانشیار گروه اعصاب دانشگاه علوم پزشکی و خدمات بهداشتی - درمانی شهید بهشتی (مرکز پزشکی لقمان حکیم)

مقدمه

عوارض عصبی بیمار تالاسمی شایع نیست ولی به علت شیوع نسبتا" فراوان این بیماری در ایران قابل اهمیت می‌باشد. طبق آمارهای گزارش شده، در ایران حدود پانزده هزار بیمار مبتلا به تالاسمی ماژور وجود دارند که از این تعداد هزار نفر در استانهای گیلان و مازندران بسر می‌برند.

شرح حال بیمار

بیماری که معرفی می‌شود ی، الف. ۲۴ ساله، کشاورز و از اهالی محمودآباد مازندران می‌باشد که در اردیبهشت ۱۳۷۱ به بیمارستان لقمان‌حکیم تهران مراجعه می‌کند. او از ضعف پیشرونده اندامهای تحتانی (اختلال در راه رفتن) و اختلال حسی در اندامهای تحتانی و عدم کنترل گه‌گاه ادرار شکایت داشت. مشکلات نورولوژیک بیمار از تابستان ۱۳۷۰ به صورت احساس " گزگز و مورمور" در پاها و کاهش قدرت عضلانی در اندامهای تحتانی شروع شده بود. در آن زمان هموگلوبین بیمار زیر ۱۰ بود و بدین جهت دو واحد خون به او تزریق شد. پیامد آن حال عمومی بیمار بهبود یافت.

علائم بیمار مجددا" در مهر ماه ۱۳۷۰ به صورت احساس گزگز و مورمور از کف پاها- عمدتا" در پای چپ - شروع شده بود. احساس گزگز و مورمور طی سه ماه به ساق هر دو اندام تحتانی و سپس تا اواخر بهمن ماه به حد بالای ناف گسترش می‌یابد. در این مدت بیمار به ضعف پیشرونده اندامهای تحتانی - با یکی دو ماه تاخیر نسبت به علائم حسی - نیز دچار می‌شود که عمدتا" در اندام تحتانی چپ بروز می‌کند. ضعف بیمار ابتدا از قسمتهای انتهایی (دیستال) شروع شده، سپس عضلات لگنی را نیز مبتلا کرده، به طوری که در اسفند ماه قادر نبود حتی از پله‌ها بالا برود. در تمام این مدت، درد وجود نداشت.

در فروردین ماه مشکلات اسفنکتری بیمار به شکل تکرر و دفع بی‌اختیار ادرار، آنهم بصورت گه‌گاه شروع شده بود. بیمار هنگام مراجعه به درد پهلوها- عمدتا" در طرف چپ - نیز دچار بود که از چند روز قبل از مراجعه شروع شده بود.

بیمار مورد شناخته شده بیماری تالاسمی از ۱۰ سالگی است؛ در ۱۲ سالگی (یعنی سال ۱۳۵۹) در بیمارستان امام خمینی تهران، مورد طحال برداری (اسپلنکتومی) قرار می‌گیرد. بعد از عمل جراحی در همان سال دو واحد خون دریافت می‌دارد و تا سال ۱۳۶۶ (۱۹ سالگی) دیگر به او خون تزریق نشد. بنا به گفته بیمار همیشه هموگلوبین او بررسی می‌شده که هیچ گاه زیر ۱۵ نبود. یک برادر بیمار نیز گرفتار مورد شناخته شده تالاسمی بود.

نکات مثبت معاینات عمومی بیمار به هنگام مراجعه، لمس کبد ۲ سانتیمتر زیر لبه دنده‌ها به پهنای ۱۲ سانتیمتر و اسکلرای ایکتریک بود. در معاینات نورولوژیک بیمار از نظر مغزی، بجز اضطراب، مسئله دیگری نداشت. معاینات اعصاب کرانیال و اندامهای فوقانی در حدطبیعی بود. در معاینه اندامهای تحتانی، قدرت اندام تحتانی چپ در حد سه پنجم و راست چهار پنجم بود. حس عمقی و وضعیت و حس درد و لمس در اندامهای تحتانی به طور واضح کاهش پیدا کرده بود که این مسئله در طرف چپ شدیدتر بود. در معاینات اولیه سطح حسی در حدود سگمان نهم و دهم توراسیک به دست آمد. واکنشهای وتری در اندامهای تحتانی (بهمراه کلونوس) افزایش شدید داشت و بازتاب (رفلکس) کف پایی هر دو طرف بازکننده (Extensor) بود. راه رفتن بیمار به شیوه پارتیک - آتاکسیک بود. واکنشهای پوستی شکمی کاهش داشتند. آزمونهای مخچه بیمار طبیعی بود. در لمس مهره‌های کمری درد و حساسیت وجود نداشت.

سیر بیماری در بیمارستان

در روزهای اولیه که بیمار در بخش بستری شد، تب بالا رفت و حال عمومی او بدتر شد و ضعف اندامهای تحتانی بیشتر شد. این مسئله باعث شد که ابتدا بعد از میلوپاتی کمپرسیو در اثر E.M.H.P آبسه نخاعی نیز به عنوان تشخیص افتراقی مورد توجه قرار گیرد. البته با معاینات دقیقتر مشخص شد که تب بیمار مربوط به ترومبوفلبیت اندام تحتانی چپ بوده، که ضعف بیمار را نیز تشدید کرد. در آن چند روز بیمار از درد اندامهای تحتانی نیز شاکی بود. این دوره حاد با درمان آنتی‌بیوتیکی کاملا" بهبود پیدا کرد، ولی ضعف و کم حسی بساوشی (Hypoesthesia) بیمار همچنان در حد قبلی باقی ماند.

با توجه به سطح حسی بیمار، میلوگرافی و سی‌تی‌میلوگرافی روی او انجام شد که بلوك ناقص اکسترادورال با E.M.H.P در ناحیه خلفی کانال نخاعی سطوح مهره‌ای پنجم تا نهم قفسه صدری را نشانداد. اثر فشاری روی ستون ماده حاجب حاکی از کمپرسیون فضای تحت عنکبوتیه و خود نخاع از قسمت خلفی بود (شکلهای ۱-۴). در همین سی‌تی‌اسکن چگالی استخوانی کاهش یافته که همراه با ترابکولاسیون بود. در پرتونگاری از جمجمه نمای تیپیک بیماران تالاسمی دیده می‌شد.

در آزمونهای خونی، لکوسیتوز (در دوره تب)، هموگلوبین ۱۲/۴، هماتوکریت ۴۰/۳، ۳/۶ میلیون=HBC، پلی‌نوکلئرها ۶۵ و لنفوسیتها برابر ۲۷ درصد همراه با آنیزوسیتوز و پوئی‌کیلوسیتوز و پلی‌کروماسیا و هیپوکرومی خفیف همراه با تعدادی تارگت سل و پلاکتهای غول‌آسا و گویچه‌های سرخ هسته‌دار برابر با ۶۰ درصد گزارش شد.

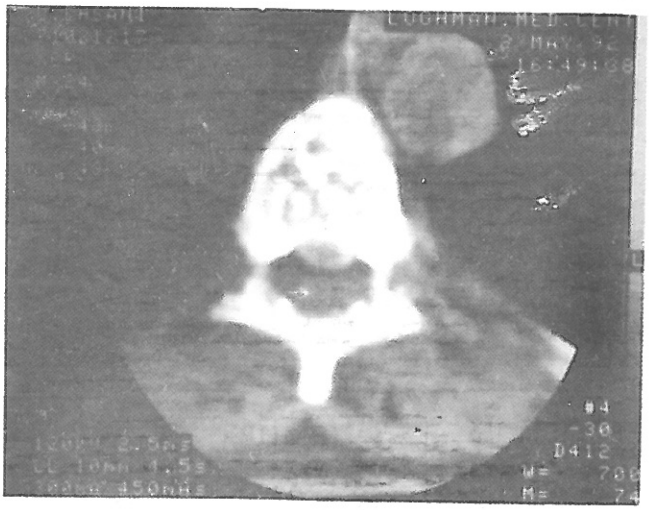

شکل ۱)

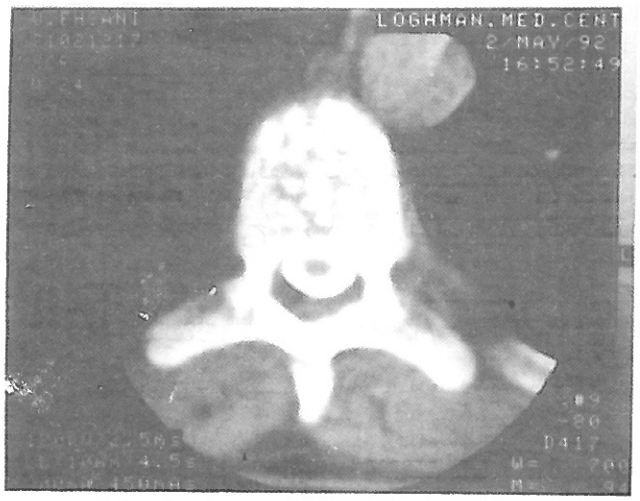

شکل ۲)

شکل ۱) سی تی میلوگرافی از بیمار مبتلا به تالاسمی میانین (اینترمدیا)از سطوح مهره‌ای هفتم و نهم . توده بافت خونساز خارج از مغز استخوان (در شکل ۱ با فلش نشان داده شده‌است) در فضای اپیدورال از قسمت خلفی باعث جابجایی و فشار نخاع به طرف جسم مهره‌ای شده است. در شکل ۲ ماده حاجب در فضای تحت عنکبوتیه (هیپردنس) مشخص می باشد.

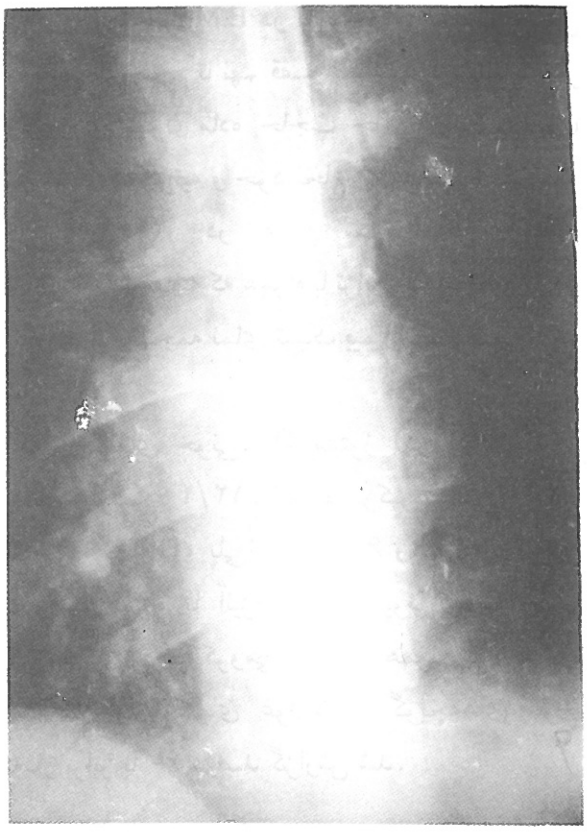

شکل ۳)

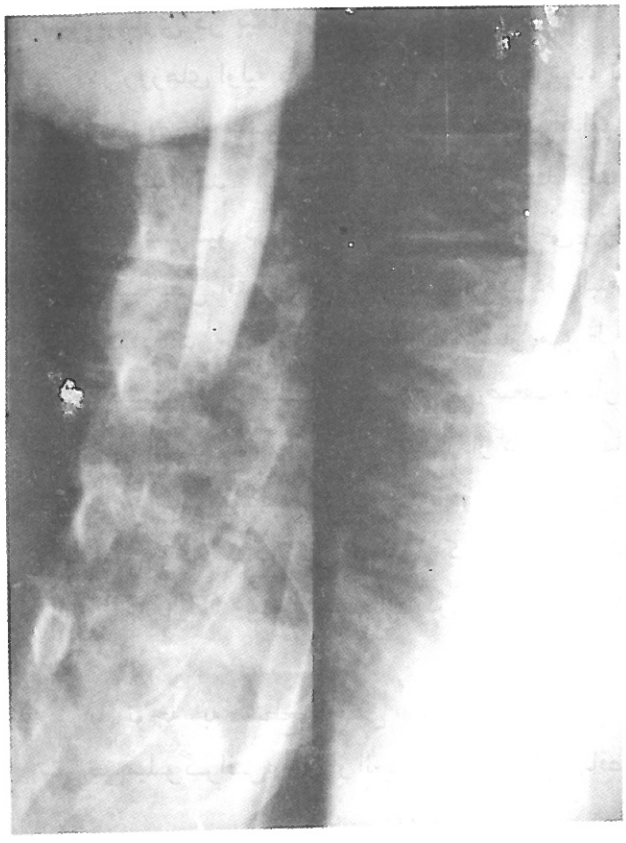

شکل ۴)

شکل ۳و۴) بلوك ناقص کانال نخاعی درمیلوگرافی دربیمارمبتلابه تالاسمی): عبور ستون ماده حاجب توسط بافت خون سازخارج مغز استخوان در فضای اپی‌دورال متوقف شده است.

۴= سدیمان، MCV=۸۸ و MCH=۲۶/۳
۶۰۹۰۰۰= پلاکت و ۱۳ ثانیه و PT=٪۱۰۰

بعد از چند روز تب بیمار افت شدید پیدا کرد و هموگلوبین تا حد ۹/۲ کاهش یافت که به احتمال زیاد ابتلا به عفونت در طول بستری شدن در بیمارستان زمینه‌ساز آن بوده است؛ چرا که کاهش هموگلوبین بسیار سریع اتفاق افتاد. آزمایشهای دیگر شامل LDH=۱۱۰۵ و الکترولیت‌ها، کراتینین و اوره بیمار طبیعی بود. بیلیروبین توتال برابر با ۲/۴ میلیگرم در دسی‌لیتر و بیلیروبین مستقیم ۰/۹ میلیگرم در دسی‌لیتر گزارش شد.

آنزیم‌های کبدی در حدطبیعی بودند.

با تشخیص میلوپاتی کمپرسیو در اثر فشار بافت (EMHP) بیمار با تزریق سیاهرگی ۱۶ میلیگرم کورتیکوستروئید، روزانه چهار بار تحت درمان قرار گرفت. همچنین دو واحد گویچه سرخ متراکم به بیمار تزریق شد. بیمار بلافاصله با نظر اساتید بخش جهت بررسی لزوم عمل جراحی به ترتیب به بیمارستان شهدا و از آنجا به بیمارستان فیروزگر هدایت شد که درمان تکمیلی برای او انجام شد.

اثر درمان بر سیر بیماری

گزارش پزشکی پرونده بیمار در بیمارستان شهدا حاکی از آن است که فلج ناقص (پارزی) و نابهنجاری بساوشی (پارستزی) بیمار نسبت به روزهای اولیه که در بیمارستان لقمان‌حکیم بستری شده بود، بهتر شده است: به طوری که با کمک گرفتن توانست راه برود (در بیمارستان ما حتی با کمک دیگران نیز نمی‌توانست راه برود). به تدریج با تکیه بر دیوار بین ۱۰-۲۰ متر راه می‌رفت. بهبودی از عضلات پروکسیمال شروع شد و ضعف دیستال از پروکسیمال کمتر بود؛ به طوری که می‌توانست چمباتمه زند ولی انگشتان پا را به سختی حرکت می‌داد.

گزارش پزشکی بیمارستان فیروزگر - بعد از انتقال از بیمارستان شهدا - به شرح زیر است: در بستری شدن قدرت عضلات دیستال حدود دو پنجم و پروکسیمال چهار پنجم بود. بیمار اختلال حس سطحی و یا عمقی ندارد ولی پارستزی بسیار خفیفی دارد. بازتابهای وتری هر دو طرف افزایش یافته، در سمت راست کلونوس غیرمداوم دارد. رفلکس‌های پوست شکمی ندارد و بازتاب کف پایی هر دو طرف خنثی می‌باشد.

نتایج آزمونهای بیمار در بیمارستان فیروزگر به شرح زیر می‌باشد:

۱۶۳۰۰= گویچه‌های سفید، پلی‌مرفونوکلئر ۴۸ درصد و لنفوسیت ۵۰ درصد، هموگلوبین ۱۱/۹ گرم در دسی‌لیتر و هماتوکریت ۳۷ درصد. الکترولیت‌ها، قند، اوره خون و آزمایش ادرار طبیعی گزارش شد. در لام محیطی آنیزوپوئی کلیوسیتوز - هیپوکروم - تارگت سل گزارش شد. در آزمایش مغز استخوان تنها هیپرپلازی رده اریتروئید به عنوان نکته مثبت دیده شد.

در پرتونگاری از جمجمه نمای فلفل و نمک دیده شد. در بیمارستان فیروزگر نیز دو واحد خون به بیمار تزریق شد. ضعف اندامهای تحتانی بیمار در بیمارستان بهبود واضحی داشت؛ به طوری که، بعد از سه هفته بستری شدن با حال عمومی خوب و بدون کمک گرفتن، با پای خود از بیمارستان مرخص شد. در بررسیهای انجام شده از لام خون محیطی و الکتروفورز هموگلوبین و آزمایشهای تکمیلی مانند آزمایش مغز استخوان و با توجه به سوابق بیماری و انجام مشاوره هماتولوژیک تشخیص تالاسمی انترمدیا برای بیمار گذاشته شد.

بحث

گاتو در سال ۱۹۵۴ اولین کسی بود که میلوپاتی کمپرسیو را در یک بیمار مبتلا به تالاسمی ماژور معرفی کرد. از آن زمان تاکنون ۳۶ مورد بیمار تالاسمیک همراه با توده فضاگیر نخاعی گزارش شده است. بیشتر موارد گزارش شده از آسیای خاوری و میانه می‌باشد. گفتنی است که این سندرم در بیماران تالاسمیک به ندرت دیده می‌شود ولی شایعترین عوارض عصبی تالاسمی می‌باشد. نکته دیگر اینکه به علت ناشناخته بودن این سندرم تعدادی از بیماران در ابتدا تشخیص داده نمی‌شوند.

نکته قابل توجه دیگر اینکه قبلا" روشهای درمانی شامل پرتو درمانی و تزریق خون بود ولی اخیرا" درمان با تزریق خون موثر واقع شده، مداوا به شیوه پرتو درمانی و جراحی معمولا" تاثیری ندارد. نتایج به دست آمده نشانداد که اگر استفاده از کورتیکواستروئید در بهبودی بیماران تاثیری نگذارد پس از تزریق خون بهبودی شروع می‌شود؛ نتیجه دیگر اینکه در سیر بهبودی این بیمار با تزریق خون علائمی که دیرتر ظاهر شده بودند زودتر مشاهده شدند؛ و بالاخره محل درگیری نخاعی در بیمار مطابق با گزارشهای خارجی، در ناحیه توراسیک یعنی شایعترین محل درگیری نخاعی در بیماران تالاسمیک می‌باشد.

مـــراجع

1) Abbasioun K, Amir Jamshidi A. Curable paraplegia due to extradural hematopoietic tissue in thalassemia. Neurosurgery 1982; 11:804.

2) Abbasioun K, Amir jamshidi.Curable paraplegia. Neurosurgery 1985; 17:528.

3) Green M, Sckotland.Abnormal hemoglobin as a cause of neurologic disease. Neurology 1962; 12: 114-23.

4) Logothetis J, et al. Thalassemia major (Homozygous betha thalassemia) Neurology(Minnèap) 1972;94.

5) Lewis P. Rowland merritis. Textbook of Neurology.9th ed 1996,pp 845-6.

6) Issaragrisil S, Piaakijagum A and Was P.Spinal cord compression in thalassemia:Report of 12 cases and recommendation for treatment. Arch Internal Medicine 1995; 141: 1033.

7) Price F, Bell H. Neurologicalmanifestation of thalassemia. JAMA1985;101:213.

8) Luities WF, et al. Paraparesis in thalassemia. J of Neurosurgery 1994.

9) Heffex S,et al. Spinal cord compression in thalassemia. J of Neurosurgery 1994; 42: 73-5.

10) Ibrahim AW, et al. Neurological complication of thalassemia.J Neurology 1983; 48:92-5.

11) Gatte I,et al.Neurological disorders in thalassemia. J Hematologica 1954; 38:61-75.

12) Mann K,et al.Spinal cord compression in thalassemia. J Neurosurgery 1995; 96: 938-40.

13) Qustwani MB,et al.Medical treatment of paraplegia in thalassemia. Arch Neurology 1994; 82: 44- 6.

14) Cohen A, Martin M. Hematopoietic tissue in thalassemia in children. j of Pediatric 1990; 114: 28- 32.

A Case of spinal cords compression dute to EMHP

Pakdaman H

Shaheed Beheshti University of Medical Sciences and Health Services

SUMMARY

Spinal cord compression due to extramedullary hematopoietic tissue although very rare, is a well known phenomenon. The first case of spinal cord compression due to E.M.H.P. tissue in thalassemia was reported in 1954 by Gatto et al. Sinc then about 59 cases have been reported in literature. We present a new case who has been hospitalized in neurologic ward in Loghman -e- Hakim Hospital of Tehran. We used CT- myelography as diagnostic procedure. We had good result with blood transfusion therapy and it was no need to surgical procedures. Other neurological complications of thalassemia that has been reported in literature include:

Low back pain, radicular pain, episodic pain syndrome, peripheral neuropathy, facial nerve palsy, sudden blindness, reversible hypoxic brain edema, mental retardation especially in alpha thalassemia, cerebral infarction and hemiparesis.