پژوهش در پزشکی (مجله پژوهشی دانشکده پزشکی)
دانشگاه علوم پزشکی و خدمات بهداشتی - درمانی شهید بهشتی
سال ۱۹، شماره‌های ۱ و ۲، صفحه ۸۱ (فروردین-شهریور ۱۳۷۴)

یک مورد فیبروگزانتوم‌آتیپیک در بیمار مبتلا به گزرودرماپیگمنتوزوم

دکتر محمد رخشان*، دکتر فروزان محمدی**، دکتر پروانه وصال** و
دکتر محمدرضا جلالی‌ندوشن***

خلاصه

گزرودرماپیگمنتوزوم بیماری ارثی نادری است که مبتلایان دارای اختلال ترمیم DNA بوده، مستعد ابتلا به انواع تومورهای پوستی هستند. تومورهای با منشاء اپیدرمی و ملانوسیتی شایعتر از تومورهایی هستند که منشاء مزانشیمی دارند. بیمار مورد مطالعه دختری ۱۲ ساله است که با ضایعه ندولی مدور روی بینی به قطر یک سانتیمتر مراجعه کرد و تشخیص میکروسکپی دلالت بر فیبروگزانتوم‌آتیپیک داشت. وجود این ضایعه در بیمار مبتلا به گزرودرماپیگمنتوزوم در محل تابش آفتاب دلیلی بر تائید نقش اشعه فرابنفش در بیماریزایی این دسته از تومورهاست.

* استاد آسیب‌شناسی دانشگاه علوم پزشکی و خدمات بهداشتی - درمانی شهید بهشتی
** استادیاران آسیب‌شناسی دانشگاه علوم پزشکی و خدمات بهداشتی - درمانی شهید بهشتی
*** دستیار بخش آسیب‌شناسی دانشگاه علوم پزشکی و خدمات بهداشتی - درمانی شهید بهشتی

گـــزارش مـــورد

بیمار دختر ۱۲ ساله‌ای است که مورد شناخته شده گزرودرماپیگمنتوزوم می‌باشد. والدین او از سه سالگی متوجه حساسیت وی به نور آفتاب شده، با مراجعه به متخصص پوست تشخیص بیماری بالا مطرح می‌شود. بیمار در طول زندگی اختلالهای عصبی و هوشی نداشته است. والدین، از یک فامیل هستند و پیشینه ابتلا در یکی از بستگان و برادر ۱۴ ساله‌اش وجود دارد. همچنین سابقه همانژیوم مویرگی و کراتوز خورشیدی دارد. از یک ماه قبل از مراجعه، متوجه پاپولی به رنگ پوست و به قطر یک سانتیمتر شده‌اند که روی بینی بیمار ظاهر شده، سطح ضایعه زخمی نبود. از نظر بالینی پنداشت کارسینوم سلول بازال و کراتوآکانتوما مطرح بود. ضایعه کاملا" برداشته و نمونه در فرمالین ۱۰ درصد فیکس شد؛ سپس با روش معمول آماده‌سازی، بافت تهیه و در پارافین قالبگیری شد و رنگ‌آمیزی با هماتوکسیلین و ائوزین به عمل آمد. در ریزبینی در درم فوقانی سلولهای دوکی شکل (فیبروبلاست) و سلولهای کف‌آلود که بعضی هسته‌های بزرگ داشتند و بعضا" چند هسته‌ای لبوله و هیپرکروم بودند، دیده شد. اپیدرم در یک منطقه پاراکراتوز داشت و لایه مالپیگی همین ناحیه نازك شدگی را نشان می‌داد ولی در برشهای سریال اثری از ارتباط ضایعه با اپیدرم مشاهده نشد؛ میتوز نیز وجود نداشت. در پیگیری شش ماهه ضایعه عود موضعی نداشت و علائمی دال بر وجود متاستاز دیده نشد. تنها مورد مشابه گزارش شده یک دختر سه ساله است که با ندول روی بینی و سابقه گزرودرماپیگمنتوزوم به بیمارستان آورده شده بود و تشخیص فیبروگزانتوم‌آتیپیک مطرح شد (۱).

بحث

گزرودرماپیگمنتوزوم یک بیماری ارثی اتوزومال مغلوب، نادر و هتروژن است و در انسان تاکنون هفت گروه تکمیلی (Complementation) آن گزارش شده است. بیماری با ترس از نور، حساسیت شدید به نور خورشید، تغییرات پوستی رنگین و بدخیم و اختلال در ترمیم DNA مشخص می‌شود (۲-۴ و ۱۰). اولین گزارش این بیماری در سال ۱۸۷۴ توسط کاپوزی (Kaposi) داده شد (۳). وی عنوان گزرودرماپیگمنتوزوم - به معنی پوست خشک پیگمانته- را در سال ۱۸۸۲ برای این بیماری در نظر گرفت (۳). در سال ۱۹۵۰ آندرسون (Anderson) شکل خفیفی از گزرودرماپیگمنتوزوم را معرفی کرد (۳). کلیو (Cleave) اولین بار در سال ۱۹۶۸ نقص در ترمیم و همانندسازی DNA (Replication) را در این بیماری گزارش کرد (۳). در این بیماری، نقص همانندسازی در تمام انواع سلولی از جمله یاخته‌های اپیدرم، فیبروبلاستهای درم، لنفوسیتها، سلولهای قرنیه و کبدی دیده می‌شود. امروزه ثابت شده است که فیبروبلاستهای کشت داده شده این افراد نقص ترمیم DNA را به دنبال تابش اشعه فرابنفش نشان می‌دهند (۲، ۴، ۹ و ۱۰). نئوپلاسمهائی که در بیماران یاد شده ایجاد می‌شود در اصل، در محل تابش نور خورشید بوده، که به احتمال در اثر جهشی است که از تابش اشعه فرابنفش حاصل می‌شود. شایعترین تومورهای پوستی در این افراد کراتوز خورشیدی، کراتواکانتوم، سرطان سلولهای بازال و سنگفرشی، ملانوم، آنژیوسارکوم و فیبروسارکوم می‌باشد (۲-۴). همچنین یکی از عوامل پیدایش ملانوم (۵) و فیبروس هیستیوسیتوم بدخیم (۶) در سنین پایین در نظر گرفته می‌شود.

تومورهای دیگر گزارش شده لنتیگوی بدخیم (۷)، شوانوم بدخیم (۸) و یک مورد فیبروگزانتوم‌آتیپیک می‌باشد (۱). فیبروگزانتوم‌آتیپیک یک ضایعه تکثیر شونده مزانشیمی، به احتمال با منشاء فیبروهیستوسیتی‌است که در پاسخ به صدمات پوستی متعدد عارض می‌شود (۴).

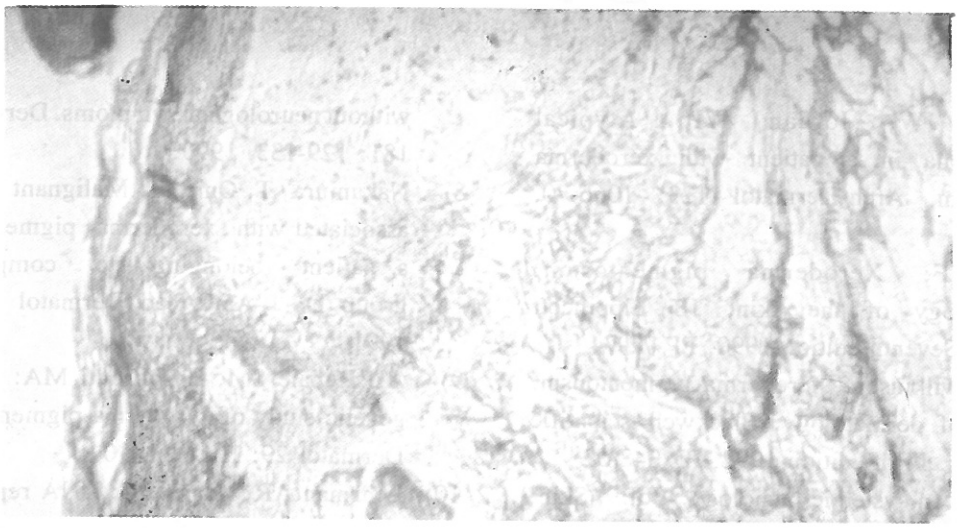

شکل ۱)

شکل ۲)

شکل ۱ و ۲) نمای ریزبینی ضایعه بیمار

در بیماران مسن، پیشینه تماس طولانی با نور خورشید دیده می‌شود ولی ممکن است ضایعه در محل پرتوتابی و حتی ضربه نیز عارض شود. تومور معمولا" به صورت ندول گنبدی شکل قرمز تا صورتی دیده می‌شود. از نظر بافت شناختی معمولا" به صورت یک تومور پرسلول، محدود ولی بدون کپسول است که در تماس با اپیدرم و یا با فاصله کمی ازآن قرار دارد. سلولهای دوکی و چند وجهی با سیتوپلاسمی واکوئله دیده می‌شوند وپلئومورفیسم شدید سلولی با یاخته‌های آتیپیک متعدد و بدشکل وجود دارد. اپیدرم اغلب نازك و حتی زخمی است. این ضایعه در مطالعات انجام شده روی بیماران گزرودرما فقط در یک کودك سه ساله گزارش شده است (۱). اشکال ترمیمی در فیبروبلاستهای بیماران گزرودرماپیگمنتوزوم و استعداد آنها به اثرات سیتوتوکسیک و جهش‌زایی اشعه فرابنفش مکانیسمی برای ایجاد تومورهای فیبروهیستیوسیتی در نظر گرفته می‌شود (۱ و ۱۰).

مراجع

1) Patterson JW, Jordan WP: Atypical fibroxanthoma in a patient with xeroderma pigmentosum. Arch-Dermatol 123: 1066-70, 1987
2) Lever WF: Xeroderma pigmentosum. Histopathology of the skin. JB Lippincott Company. Seventh edition 1990, PP 72-74
3) Rook and wilkinson: Xeroderma pigmentousm. Textbook of dermatology. Blackwell scientific publications. Fifth edition 1992, PP 348-52
4) Weedon D: In systemic pathology. Vol.9, Skin; 3rd edition. Xeroderma pigmentosum. 1992, PP 288-9
5) Roth ME, Grant Kels JM: Melanoma in children. J Am Acad Dermatol 22: 65-74, 1990
6) Peer J, Levinger S: Malignant fibrous histiocytoma of the skin and the conjunctiva in xeroderma pigmentosum. Arch pathol Lab Med 115: 910-4, 1991
7) Fukru S, Yamaguchi J: Xeroderma pigmentosum group D patient bearing lentigo maligna without neurological symptoms. Dermatological. 181: 129-133, 1990
8) Nakamura T, Omo T: Malignant schwanoma associated with xeroderma pigmentosum in a patient belonging to complementation group D. J Am Acad Dermatol 25: 349-53, 1991
9) AL Rubaie SM, El Dorouti MA: Clinical and genetic study of xeroderma pigmentosum. Int J Dermatol 29: 126-8, 1990
10) Lehrman AR, Norris PG: DNA repair deficient phatodermatoses. Semin Dermatol 9: 55-62, 1990
11) Khatri ML, Shafi M: Xeroderma pigmentosum, a clinical study of 24 Libyan cases. J Am Acad Dermatol 26: 75-8, 1992
12) Peer J, Levinger S: Malignant fibrous histiocytoma of conjunctiva. Br J Ophthalmol 74: 624-8, 1990
13) Lehrman AR, Brideg BA: Sunlight induced cancer. Br J Dermatol 122 (35): 115-9, 1990

Atypical fibroxanthoma in a patient with xeroderma pigmentosum

Rakhshan M, Mohammadi F, Vesal P, Jalali Nodoshan MR
Shaheed Beheshti University of Medical Sciences & Health Services

SUMMARY

X.P is a rare autosomal recessive genodermatosis characterised by photophobia, severe solar sensitivity, cutaneous pigmentary changes, xerosis and early development of mucocutaneous and ocular cancer particularly in sun exposed skin. Tumors whichinclude solar keratosis, cutaneous horn, keratoachanthoma, squamous and basal cell carcinoma, malignant melanoma and angioma may developed in late childhood. We have presented in this article a case of atypical fibroxanthoma in 12 year old girl with X.P.