Research on Medicine Original Article

The Quarterly journal of School of Medicine, Shahid Beheshti University of Medical Sciences 2022 ;Vol.46; No.1

Evaluation of the Effects of *Dorema ammoniacum* on the Fetus Using a Chick Embryo Model: An Experimental Study

Hadi Tavakkoli [1], Amin Derakhshanfar [2]*, Javad Moayedi [3], Ali Poostforoosh Fard [4]

1. Professor of Avian Diseases, Department of Clinical Science, School of Veterinary Medicine, Shahid Bahonar University of Kerman, Kerman, Iran

2. Professor of Comparative Pathology, Diagnostic Laboratory Sciences and Technology Research Center, School of Paramedical Sciences, Shiraz University of Medical Sciences, Shiraz, Iran

3. M.Sc. in Microbiology, Center of Comparative and Experimental Medicine, Shiraz University of Medical Sciences, Shiraz, Iran

4. Doctor of Veterinary Medicine, Vice Chancellery for Research Affairs, Shiraz University of Medical Sciences, Shiraz, Iran

(Received: 2020/02/23 Accepted: 2021/11/01)

Abstract

Background and aim: *Consumption of Dorema ammoniacum (D. ammoniacum) as herb can have different side effects. The aim of the present study was to determine the effects of the D. ammoniacum hydroalcoholic extract on the weight, growth, and external and internal tissues of embryo using a chick embryo model during 2019.*

Materials and Methods: *In the present experimental study, 21 embryonated eggs were randomly divided into 3 equal groups (7 per group). On the fourth day of incubation, 0.5 ml of phosphate buffer saline or D. ammoniacum hydroalcoholic extract at doses of 50 and 100 mg/kg egg-weight were inoculated into the eggs of the control and experiment groups, respectively. Embryos were allowed to develop until day 18, and then were examined for macroscopic lesions under a loupe microscope. After preparing histopathologic slides, microscopic lesions of embryos were also examined. SPSS was used running one-way analysis of variance with Turkey›s post hock test to determine significant differences of quantitative variables between groups.*

Results: *In the group of D. ammoniacum hydroalcoholic extract at dose of 100 mg/kg compared to the control, body length (6.67±41.21 vs. 4.88±86.24) and embryo weight (0.22±0.34 vs. 0.23±0.59) showed a significant decrease ($p=0.048$ and $p<0.0001$, respectively). Most pathological effects were observed in the lung, liver, and kidney of the group receiving the extract at the dose of 100 mg/kg.*

Conclusion: *Considering the consumption of D. ammoniacum in different regions of Iran and the side effects of its hydroalcoholic extract on external and internal organs of the chick embryo, it is suggested that this herb be used with caution, especially during pregnancy.*

Keywords: *Dorema ammoniacum; Chick embryo; Side effects*

* *Corosponding author: Amin Derakhshanfar*

Email: derakhshanfar@sums.ac.ir

[Downloaded from pejouhesh.sbmu.ac.ir on 2026-11-24]

[DOR: 20.1001.1.17355311.1401.46.1.1.3]

پژوهش در پزشکی
فصلنامه علمی پژوهشی دانشکده پزشکی دانشگاه علوم پزشکی و خدمات بهداشتی درمانی شهید بهشتی
مقاله پژوهشی
دوره ٤٦، شماره ١، ١٤٠١، صفحات ١٨ تا ٢٣

بررسی تاثیر گیاه وشا بر جنین با استفاده از مدل جنینی ماکیان: یک مطالعه تجربی

هادی توکلی [۱]، امین درخشان فر [۲*]، جواد مویدی [۳]، علی پوست فروش فرد [٤]

۱. استاد بیماری‌های طیور، بخش علوم درمانگاهی، دانشکده دامپزشکی، دانشگاه شهید باهنر کرمان، کرمان، ایران
۲. استاد پاتولوژی مقایسه‌ای، مرکز تحقیقات علوم و فناوری تشخیص آزمایشگاهی، دانشکده پیراپزشکی، دانشگاه علوم پزشکی شیراز، شیراز، ایران
۳. کارشناسی ارشد میکروب‌شناسی، مرکز پزشکی مقایسه‌ای و تجربی، دانشگاه علوم پزشکی شیراز، شیراز، ایران
۴. دکتری عمومی دامپزشکی، معاونت تحقیقات و فناوری، دانشگاه علوم پزشکی شیراز، شیراز، ایران.

دریافت: ۱۳۹۸/۱۲/۰۴ پذیرش: ۱۴۰۰/۰۸/۱۰

چکیده:

سابقه و هدف: مصرف وشا به عنوان یک گیاه دارویی می‌تواند آثار جانبی مختلفی به همراه داشته باشد. مطالعه پیش‌رو با هدف تعیین اثر عصاره هیدروالکلی گیاه وشا بر وزن، رشد، بافت‌های خارجی و داخلی جنین با استفاده از مدل جنینی ماکیان در سال ۱۳۹۸ انجام شد.

مواد و روش ها: در این مطالعه تجربی ۲۱ عدد تخم‌مرغ نطفه‌دار به طور تصادفی به سه گروه مساوی (هر گروه هفت عدد) تقسیم شد. در روز چهارم دوره انکوباسیون، مقدار ۰/۵ میلی‌لیتر فسفات بافر سالین یا عصاره هیدروالکلی وشا با دوزهای ۵۰ و ۱۰۰ میلی‌گرم/کیلوگرم وزن تخم‌مرغ به ترتیب به داخل تخم‌مرغ‌های گروه کنترل و گروه‌های آزمایش تلقیح شد. به جنین‌ها تا روز ۱۸ اجازه رشد داده شد و سپس زیر میکروسکوپ لوپ از نظر ضایعه‌های ماکروسکوپی ارزیابی شدند. پس از تهیه اسلایدهای هیستوپاتولوژی، ضایعه‌های میکروسکوپی جنین‌ها هم بررسی شد. برای تعیین اختلاف معنادار متغیرهای کمی بین گروه‌ها از نرم‌افزار SPSS و آزمون آنالیز واریانس یک‌طرفه و تعقیبی توکی استفاده شد.

یافته‌ها: در گروه عصاره هیدروالکلی وشا با دوز ۱۰۰ میلی‌گرم/کیلوگرم نسبت به کنترل، طول بدن (۶/۶۷±۴۱/۲۱ در مقایسه با ۴/۸۸±۸۶/۲۴) و وزن جنین (۰/۲۲±۰/۳۴ در مقایسه با ۰/۲۳±۰/۵۹) کاهش معناداری را نشان داد (به ترتیب p=۰/۰۴۸ و p<۰/۰۰۰۱). بیش‌ترین آثار پاتولوژیک در بافت‌های ریه، کبد و کلیه گروه دریافت‌کننده عصاره با دوز ۱۰۰ میلی‌گرم/کیلوگرم مشاهده شد.

نتیجه گیری: با توجه به مصرف وشا در مناطق مختلف ایران و آثار سوء عصاره هیدروالکلی آن بر اندام‌های خارجی و داخلی جنین، پیشنهاد می‌شود استفاده از این گیاه به خصوص در دوران بارداری با احتیاط انجام شود.

واژگان کلیدی: گیاه وشا، جنین ماکیان، اثر جانبی

مقدمه

عوارض جانبی و توکسیک داروها همواره به عنوان یکی از موارد بحث برانگیز در علوم پزشکی مطرح بوده است. برخلاف تصور عموم که اثر جانبی داروها را مختص مصرف خودسرانه آن‌ها می‌دانند، امکان بروز اثر جانبی ناخواسته توسط همه انواع داروها از جمله داروهای سنتتیک و داروهای گیاهی وجود دارد[۱-۳]. استفاده از گیاهان دارویی برای درمان بیماری‌ها با تاریخ زندگی انسان همزمان بوده است. انسان اولیه از گیاهان به عنوان غذا و دارو استفاده می‌کرده و در این راستا به مرور زمان و در اثر آزمون و خطا و کسب تجربه، موفق به کشف برخی ویژگی‌های گیاهان شده است و بر این اساس گیاهان دارویی را شناسایی و طبقه‌بندی کرده است[۴, ۵]. با این وجود، تحقیق‌های علمی و تجربی کافی در خصوص آثار جانبی مصرف گیاهان دارویی بر جنین انسان انجام نشده است. علاوه بر این، امکان استفاده از جنین انسان در مطالعه‌های تجربی نیز به دلیل ملاحظه‌های اخلاقی فراهم نیست، بنابراین جنین ماکیان که مشابه جنین انسان آمنیوته است و در مایع آمنیوتیک رشد می‌کند به عنوان یکی از مدل‌های تجربی برای این‌گونه از مطالعه‌ها پیشنهاد شده است. بسیاری از مراحل رشد جنین در ماکیان مانند جنین انسان است و طبق روش‌های استاندارد زمان‌بندی شده

نویسنده مسئول: امین درخشان فر
پست الکترونیک: derakhshanfar@sums.ac.ir

[Downloaded from pejouhesh.sbmu.ac.ir on 2026-11-24]

[DOR: 20.1001.1.17355311.1401.46.1.1.3]

است. غشاهای اطراف جنین ماکیان در بسیاری از موارد عملکردهایی مشابه با غشاهای اطراف جنین انسان دارند. از نظر ژنومی نیز ژنوم ماکیان به طور کامل توالی‌یابی شده و توالی ۷۰ میلیون جفت باز از ژنوم آن‌ها مشابه ژنوم انسان است و دارای مناطق به طور کامل محافظت شده هستند. از سال ۲۰۰۶ تاکنون، داروها و ترکیب‌هایی که آزمایش‌های پیش‌درمانگاهی آن‌ها روی جنین ماکیان انجام شده توسط سازمان غذا و داروی ایالات متحده (FDA) هم تایید شده است. مزایای بالا سبب شده تا جنین ماکیان به عنوان یک مدل مناسب برای ارزیابی آثار پاتولوژیک و توکسیک داروها مد نظر قرار گیرد و محققان بسیاری از این مدل برای ارزیابی آثار داروها و ترکیب‌های مختلف بر جنین استفاده کنند[۶-۱۰]. تزریق داروها بیشتر در روز چهارم دوره اینکوباسیون انجام می‌شود زیرا این زمان مرحله بسیار حساسی در ارگانوژنز جنین است و بیش‌ترین آثار پاتولوژیک را ایجاد خواهند کرد[۱۰-۱۲].

جنس Dorema متعلق به خانواده چتریان است و در ایران دارای شش گونه است که از بین آن‌ها گونه دارویی وشا با نام علمی *Dorema ammoniacum* بومی ایران است[۱۳]. این گیاه دارویی در مناطق خشک و نیمه خشک آسیای مرکزی شامل پاکستان، هند، افغانستان و ایران می‌روید و در ارتفاعات بین ۹۰۰ تا ۲۵۰۰ متر از سطح دریا دیده می‌شود. مراکز اصلی پراکندگی آن در ایران شامل تمامی نواحی جنوب ایران، سواحل خلیج‌فارس، استان‌های یزد، اصفهان، کرمان، سیستان و بلوچستان، خراسان، خوزستان، هرمزگان و سمنان است و در ماه‌های خرداد و تیر جمع‌آوری می‌شود. به دلیل برداشت‌های بی‌رویه و تخریب رویشگاه‌های طبیعی، گیاه وشا در ایران در معرض انقراض قرار دارد[۱۴-۱۶]. گیاه دارویی وشا حاوی ترکیب‌های فنلی مختلف مانند کومارین‌ها، فنول‌ها، فلاونوئیدها، گلیکوزیدهای فلورواستوفنون و ترکیب‌هایی مانند ترپنوئیدها، تریپتوئیردها و لیمونن است[۱۷]. این گیاه از قرن‌ها پیش در طب یونانی استفاده می‌شده و به عنوان یک ضد التهاب قوی، ملین و ضدعفونی‌کننده در بیماری‌های پوستی، کبدی، مجاری تنفسی و عضلانی اسکلتی استفاده می‌شده است. مطالعه‌های انجام شده در سال‌های اخیر هم اثرآنتی اکسیدانی، ضد التهابی، ضد دردی، ضد اسپاسم، ضد میکروبی و ضد تشنجی آن را ثابت کرده است که از ارزش درمانی این گیاه در قرن‌های پیشین پشتیبانی می‌کند[۱۳, ۱۸-۲۱]. وشا در طب سنتی ایران به عنوان گیاهی گرم و خشک در نظر گرفته می‌شود که در رفع تورم کبد و طحال مؤثر است، زکام و آسم را برطرف می‌کند و گشادکننده عروق است. علاوه بر این، از این گیاه برای رفع اختلال‌های گوارشی، عفونت‌های انگلی روده، التهاب پوست و درد عصب سیاتیک هم استفاده می‌شود[۲۲-۲۵]. در حال حاضر و در پزشکی مدرن از فرآورده‌های این گیاه برای درمان اسپاسم، برونشیت و سرفه‌های شدید استفاده می‌شود[۱۷, ۲۶]. با توجه به مصرف وشا به عنوان یک گیاه دارویی در مناطق مختلف ایران، اثر جانبی احتمالی آن بر جنین هنوز مشخص نشده است. بنابراین، مطالعه پیش‌رو در نظر دارد با استفاده از مدل جنین ماکیان، اثر عصاره گیاه وشا بر پارامترهای وزن و رشد جنین هم‌چنین اثر پاتولوژیک بر بافت‌های خارجی و داخلی بدن جنین را بررسی کند.

مواد و روش ها

مطالعه تجربی حاضر در پاییز سال ۱۳۹۶ در آزمایشگاه تخصصی دامپزشکی دانشگاه شهید باهنر کرمان انجام شد. صمغ گیاه وشا از منطقه لاله‌زار کرمان در فصل تابستان تهیه شد. سپس صمغ گیاه توسط دکتر منصور میرتاج الدینی مدیر هرباریوم MIR دانشکده زیست‌شناسی دانشگاه شهید باهنر کرمان شناسایی و به عنوان *Dorema ammoniacum* تایید شد. در ادامه عصاره هیدروالکلی این گیاه توسط شرکت شیمی گستران کارمانیا (کرمان) با استفاده از روش پرکولاسیون تحت فشار تهیه شد.

تعداد ۲۱ تخم‌مرغ نطفه‌دار از نژاد راس ۳۰۸ با میانگین وزن مشابه (۰/۷±۵۳) که تحت شرایط به طور کامل استاندارد در کارخانه جوجه‌کشی مرغ مادر ماهان کرمان تولید شده بود به صورت تصادفی به سه گروه مساوی (هر گروه واجد هفت تخم مرغ) تقسیم شد. سپس تخم مرغ‌ها درون دستگاه هچری (dq ۱۰۰sh، بلدرچین دماوند، ایران) دانشکده دامپزشکی کرمان با دمای ۳۷/۷ درجه سانتی‌گراد و رطوبت نسبی ۶۰درصد انکوبه شد. در روز چهارم دوره اینکوباسیون، عصاره هیدروالکلی گیاه وشا در فسفات بافر سالین حل شد و پس از استریل کردن عصاره با استفاده از فیلتر ۰/۲۲ میکرون، میزان ۰/۵ میلی‌لیتر از آن با دوزهای ۵۰ میلی‌گرم/کیلوگرم وزن تخم‌مرغ (گروه اول) و ۱۰۰ میلی‌گرم/کیلوگرم وزن تخم‌مرغ (گروه دوم) توسط سوزن با گیج ۲۲ و با استفاده از روش استاندارد به داخل زرده تخم‌مرغ‌های گروه‌های دریافت‌کننده عصاره هیدروالکلی تلقیح شد. در همین زمان به داخل زرده تخم‌مرغ‌های گروه سوم (گروه کنترل) نیز مقدار ۰/۵ میلی‌لیتر فسفات بافر سالین تلقیح شد. انتخاب دوز برای تلقیح عصاره گیاه وشا بر اساس ارزیابی‌های اولیه روی تخم‌مرغ‌های نطفه‌دار و جنین‌ها انجام شد. دوزهای بالاتر از موارد انتخاب شده سبب تلفات زیاد جنین می‌شد و دوزهای کمتر نیز اثر جانبی نداشتند. پروتکل انجام این مطالعه توسط کمیته اخلاق دانشگاه علوم پزشکی شیراز تایید شده است (IR.SUMS.REC.1395.S442) و تمامی ملاحظه‌های اخلاقی در مدت انجام آزمایش مدنظر قرار گرفت. تمامی جنین‌ها در روز هجدهم دوره انکوباسیون از دستگاه هچری خارج و از لحاظ اندازه بررسی شدند. محدوده اندازه‌گیری طول بدن جنین از استخوان فرونتال تا استخوان پیوبیک بود. سپس جنین‌ها وزن کشی شدند و ایندکس وزن جنین به وزن تخم‌مرغ محاسبه شد. در ادامه جنین‌های هر گروه زیر میکروسکوپ لوپ (ZSM1001، صالیران، ایران) بررسی شد و آثار عصاره هیدروالکلی وشا بر اندام‌های خارجی، بافت پوششی و پوست جنین ارزیابی و وجود یا نبود ضایعه‌ها ثبت شد. برای بررسی ضایعه‌های میکروسکوپیک، نمونه‌برداری از اندام‌های داخلی شامل مغز، ریه، قلب، کبد و کلیه انجام شد و پس از فیکس شدن بافت‌ها در فرمالین نمونه‌ها درون دستگاه آماده سازی بافت قرار گرفت. سپس بلوک‌های پارافینی و برش‌هایی به قطر پنج میکرون تهیه و توسط هماتوکسیلین و ائوزین رنگ آمیزی شد. در نهایت ویژگی‌های هیستوپاتولوژیک بافت‌ها در گروه‌های مختلف بررسی و مقایسه شد.

برای تجزیه و تحلیل آماری نتایج این مطالعه از نرم‌افزار آماری SPSS نسخه ۲۲ استفاده شد. نرمال بودن توزیع فراوانی داده‌ها با آزمون کولموگروف-اسمیرنوف و همگن بودن واریانس‌ها از طریق آزمون لوون ارزیابی شد. از آمار توصیفی (انحراف معیار ± میانگین) برای توصیف داده‌های کمی مانند وزن و طول جنین استفاده شد. اختلاف معنادار گروه‌های مطالعه توسط آزمون آنالیز واریانس یک‌طرفه (ANOVA) و تست تعقیبی توکی (Turkey's post-hoc test) ارزیابی شد و سطح معنی‌داری $p<0/05$ در نظر گرفته شد.

یافته‌ها

تمامی ۲۱ تخم‌مرغ نطفه‌داری که به صورت تصادفی به سه گروه مساوی (هر گروه واجد هفت تخم مرغ) تقسیم شده بود تا زمان اتمام آزمایش زنده ماندند و وارد آنالیز شدند. بررسی جنین‌های دریافت‌کننده عصاره هیدروالکلی وشا نشان داد که تزریق عصاره با دوز ۱۰۰ میلی‌گرم/کیلوگرم وزن تخم‌مرغ آثار مخربی بر

جدول ۱. آثار تزریق عصاره هیدروالکلی وشا بر متغیرهای وزن و رشد جنین جوجه. داده‌ها به صورت انحراف معیار ± میانگین گزارش شده است و اعداد با اندیس متفاوت در یک ردیف دارای اختلاف آماری معنادار ($p<0/05$) هستند.

گروه‌های مطالعه		پارامترها	
		طول بدن ((میلی‌متر	وزن جنین به وزن (تخم‌مرغ (گرم
عصاره هیدروالکلی وشا	کنترل	[a]۸۶/۲۴ ± ۴/۸۸	[a]۰/۵۹ ± ۰/۲۳
	دوز ۵۰ میلی‌گرم/کیلوگرم	[a] ۸۵/۵۷ ± ۲/۷۹ ($p=0/995$)	[a]۰/۵۹ ± ۰/۱۱ ($p=1/000$)
	دوز ۱۰۰ میلی‌گرم/کیلوگرم	[b] ۴۱/۲۱ ± ۶/۶۷ ($p<0/0001$)	[b] ۰/۳۴ ± ۰/۲۲ ($p=0/048$)

[Downloaded from pejouhesh.sbmu.ac.ir on 2026-11-24]
[DOR: 20.1001.1.17355311.1401.46.1.1.3]



شکل ۱. جنین گروه کنترل دریافت‌کننده فسفات بافر سالین (a) و جنین‌های دریافت کننده عصاره هیدروالکلی گیاه وشا با دوزهای ۵۰ (b) و ۱۰۰ (c) میلی‌گرم/کیلوگرم وزن تخم‌مرغ.

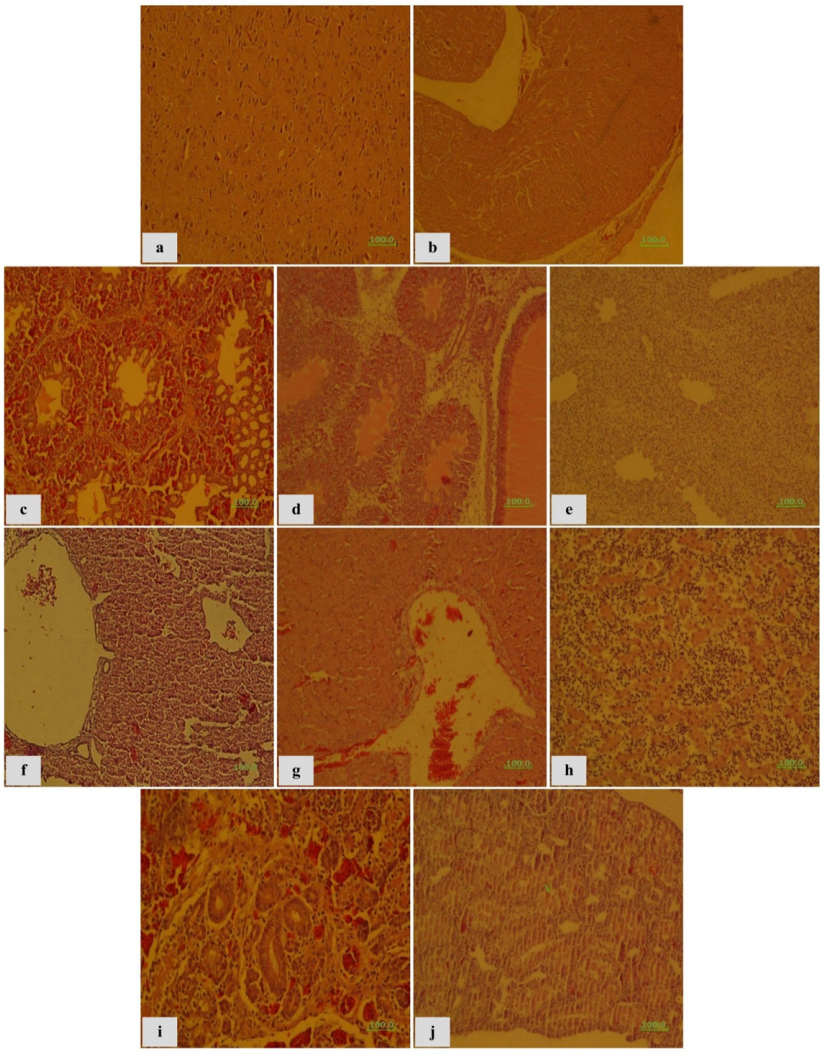

شکل ۲. مشاهده‌های میکروسکوپیک در بافت‌های جنین توسط رنگ‌آمیزی هماتوکسیلین و ائوزین. a) بافت مغز با ساختار طبیعی. b) بافت قلب با ساختار طبیعی. c) بافت ریه با ساختار طبیعی. d) پنومونی سروزی ریه. e) بافت ریه سازمان نیافته. f) بافت کبد با ساختار طبیعی. g) پرخونی کبد. h) اتساع سینوزوئیدها به همراه دژنراسیون هپاتوسیت‌ها. i) بافت کلیه با ساختار طبیعی. j) نکروز توبول‌های کلیه (نوک پیکان).

پارامترهای وزن و رشد در طول دوران رشد نسبت به گروه کنترل داشته است و سبب کاهش وزن و رشد جنین شده است، اما اختلاف آماری معناداری بین گروه دریافت‌کننده عصاره با دوز ۵۰ میلی‌گرم/کیلوگرم وزن تخم‌مرغ و گروه کنترل دیده نشد(جدول ۱). بنابراین آثار منفی عصاره هیدروالکلی وشا بر پارامترهای وزن و رشد جنین از یک الگوی وابسته به دوز تبعیت می‌کند و با افزایش دوز عصاره، آثار منفی آن نیز بیش‌تر آشکار می‌شود.

بررسی ماکروسکوپی جنین‌های هر سه گروه مطالعه نشان داد که تلقیح فسفات بافر سالین و عصاره هیدروالکلی وشا با دوز ۵۰ میلی‌گرم/کیلوگرم وزن تخم‌مرغ سبب بروز هیچ‌گونه آثار مخربی بر رشد طبیعی پوشش خارجی جنین نشده است، اما تلقیح عصاره هیدروالکلی وشا با دوز ۱۰۰ میلی‌گرم/کیلوگرم وزن تخم‌مرغ موجب اختلال شدید در رشد طبیعی پوشش خارجی و پرخونی جنین در حال رشد شده است(شکل ۱).

در حالی که در بافت‌های مغز، ریه، قلب، کبد و کلیه جنین‌های گروه کنترل هیچ‌گونه آثار پاتولوژیکی مشاهده نشد و همگی از ساختار طبیعی برخوردار بودند، تلقیح عصاره هیدروالکلی گیاه وشا به داخل زرده تخم‌مرغ سبب بروز آثار پاتولوژیک مختلفی بر اندام‌های داخلی جنین گروه‌های آزمایش شد. در گروه جنین‌های دریافت‌کننده عصاره هیدروالکلی وشا با دوز ۵۰ میلی‌گرم/کیلوگرم وزن تخم‌مرغ، پنومونی سروزی در ریه و پرخونی در کبد مشاهده شد و بافت‌های مغز، قلب و کلیه از ساختار طبیعی و نرمال برخوردار بودند. در گروه جنین‌های دریافت‌کننده عصاره هیدروالکلی وشا با دوز ۱۰۰ میلی‌گرم/کیلوگرم

CT

[Downloaded from pejouhesh.sbmu.ac.ir on 2026-11-24]
[DOR: 20.1001.1.17355311.1401.46.1.1.3]

وزن تخم‌مرغ، بافت‌های مغز و قلب مشابه گروه‌های پیشین از ساختار طبیعی برخوردار بودند، اما بافت ریه سازمان نیافته بود و در کبد نیز اتساع سینوزوئیدها به همراه دژنراسیون هپاتوسیت‌ها جلب توجه می‌کرد. در بافت کلیه جنین‌های این گروه نیز نکروز توبول‌ها مشاهده شد (شکل ۲).

بحث

مطالعه حاضر که به عنوان یک مطالعه اولیه برای شناخت آثار جانبی عصاره هیدروالکلی گیاه وشا بر جنین انجام شد نشان داد که تلقیح عصاره این گیاه با دوز ۱۰۰ میلی‌گرم/کیلوگرم سبب پرخونی و اختلال در رشد طبیعی پوشش خارجی جنین و کاهش معنادار وزن آن شده است. علاوه بر این، بررسی هیستوپاتولوژیک اندام‌های داخلی جنین‌های دریافت‌کننده عصاره هیدروالکلی وشا نشان داد که آثار پاتولوژیک این عصاره می‌تواند در بافت‌های ریه، کبد و کلیه ایجاد شود و این آثار از یک الگوی وابسته به دوز تبعیت می‌کند و با افزایش دوز عصاره، آثار منفی آن بیش‌تر آشکار می‌شود.

به طور کلی، مصرف گیاهان دارویی ممکن است با داشتن اثر جانبی ناخواسته سبب ایجاد آسیب‌های غیرقابل جبران شود. با وجود طیف گسترده‌ای از مطالعه‌های پیش‌بالینی و بالینی برای ارزیابی اثر گیاهان دارویی، تعداد تحقیق‌های مربوط به ایمنی و سمیت آن‌ها بسیار محدود است. با این حال به دلیل مصرف فزاینده گیاهان دارویی در جوامع بشری، نگرانی‌ها در رابطه با ایمنی و سمیت آن‌ها رو به افزایش است[۱۷, ۲۷]. در مطالعه‌های پیشین، اثر جانبی عصاره‌های الکلی گیاهان دارویی خانواده Dorema روی رده‌های سلولی بررسی شده و اثر توکسیک آن برای برخی از رده‌های سلولی مانند سلول‌های سرطانی نیز به تایید رسیده است [۲۰, ۲۲, ۲۸, ۲۹]، اما تاکنون اثر جانبی گیاه دارویی وشا و عصاره‌های آن بر جنین در حال رشد بررسی نشده است.

در تحقیق حاضر، اثر پاتولوژیک عصاره هیدروالکلی گیاه وشا با استفاده از مدل جنین ماکیان در اندام‌های داخلی جنین جوجه بررسی شد. نتایج تحقیق پیشو نشان داد مصرف عصاره هیدروالکلی وشا می‌تواند آثار پاتولوژیک فراوانی مانند ریه سازمان نیافته و پنومونی سروزی، پرخونی کبد، اتساع سینوزوئیدها، دژنراسیون هپاتوسیت‌ها و نکروز توبول‌های کلیه را ایجاد کند. در مطالعه‌ای که سال ۲۰۱۸ توسط رئیس‌دانا و همکاران [۲۷] روی موش‌های صحرایی بالغ نژاد ویستار انجام شد، مسمومیت حاد بدون مرگ‌ومیر متعاقب مصرف دوزهای مختلف اسانس گیاه وشا به مدت ۲۸ روز مشاهده شد و LD۵۰ بیشتر از ۵۰۰۰ میلی‌گرم/کیلوگرم بود. اگرچه پارامترهای بیوشیمیایی و خونی در هیچ‌کدام از دوزها نسبت به گروه کنترل اختلاف معناداری را نشان نداده بود، اما طیف وسیعی از آسیب‌های بافتی از جمله التهاب و دژنراسیون واکوئولار در کبد و احتقان گلومرول‌ها و افزایش فضای ادراری در کلیه مشاهده شد[۲۷] که در مواردی با نتایج مطالعه حاضر همخوانی دارد. به نظر می‌رسد آثار توکسیک گیاه وشا بر کبد ناشی از پیامدهای التهابی هم‌چنین اثر مخرب آن بر دیواره عروق باشد. علاوه بر این، آثار توکسیک این گیاه دارویی بر کلیه می‌تواند به دنبال تخریب مویرگ‌ها و اختلال در فیلتراسیون گلومرولی اتفاق بیفتد. از طرف دیگر، گیاهان خانواده Dorema می‌توانند سبب فعال شدن فرآیندهای آپوپتوز سلولی و اختلال در فعالیت‌های طبیعی سلول شوند[۲۹]، بنابراین فعال شدن آپوپتوز سلولی نیز می‌تواند یکی از مکانیزم‌های احتمالی دخیل در پاتوژنز عصاره وشا در جنین باشد. از آنجا که مراحل رشد و تکامل جنین ماکیان از بسیاری جهت‌ها مشابه جنین انسان است [۶-۱۰]، امکان تعمیم یافته‌های این مطالعه به انسان وجود دارد. از سوی دیگر، تلقیح عصاره گیاه وشا به تخم‌مرغ سبب پخش این ترکیب در جنین به صورت سیستمیک می‌شود. در جنین انسان هم زمانی که دارو از مادر به جنین می‌رسد به صورت سیستمیک در جنین منتشر می‌شود، بنابراین جنین جوجه می‌تواند مدل مناسبی برای ارزیابی اثر ترکیب‌های مختلف از جمله گیاهان دارویی بر جنین باشد[۳۰, ۳۱]. لبنابراین می‌توان گفت که مصرف گیاه وشا طی دوران بارداری ممکن است آثار نامناسبی بر رشد و نمو جنین انسان و اندام‌های داخلی آن داشته باشد و مصرف آن طی دوران بارداری باید با احتیاط انجام شود. با این وجود آثار این گیاه دارویی بر جنین انسان نیاز به بررسی‌های بیش‌تر داشته و تحقیق‌های آینده را در این خصوص طلب می‌کند.

این مطالعه دارای محدودیت‌هایی بوده است که مهم‌ترین آن ارزیابی نکردن فاکتورهای خونی و تغییرهای پاتولوژیک سایر اندام‌های جنین به دلیل محدودیت‌های بودجه‌ای است. علاوه بر این، پیگیری نکردن طولانی‌مدت جوجه‌ها برای ارزیابی عوارض طولانی‌مدت عصاره گیاه وشا از دیگر محدودیت‌های این مطالعه است. بنابراین پیشنهاد می‌شود اثر عصاره گیاه وشا با استفاده از سایر مدل‌های حیوانی هم ارزیابی شود.

نتیجه‌گیری کلی:

عصاره گیاه وشا به خصوص در دوزهای بالا (۱۰۰ میلی‌گرم/کیلوگرم) می‌تواند آثار مختلف پاتولوژیک در اندام‌های خارجی و داخلی جنین ایجاد کند. با توجه به مصرف این گیاه در مناطق مختلف ایران و احتمال خطرآفرین بودن آن برای مادران باردار، پیشنهاد می‌شود که مصرف گیاه وشا در دوران بارداری با احتیاط انجام شود. هم‌چنین پزشکان و فعالان عرصه گیاهان دارویی باید از آثار جانبی این گیاه مطلع باشند و تا زمانی که دلایل محکمی مبنی بر امن بودن مصرف این گیاه برای جنین به اثبات نرسیده باشد، تجویز آن محدود شود.

تشکر و قدردانی:

این مقاله برگرفته شده از طرح مصوب مرکز تحقیقات علوم و فناوری تشخیص آزمایشگاهی دانشگاه علوم پزشکی شیراز با شماره ۱۰۸۶۲ است. نویسندگان بر خود لازم می‌دانند از حمایت مالی معاونت پژوهشی دانشگاه علوم پزشکی شیراز برای انجام این پروژه قدردانی کنند.

[Downloaded from pejouhesh.sbmu.ac.ir on 2026-11-24]

[DOR: 20.1001.1.17355311.1401.46.1.1.3]

منـابع:

[1]. Berry DC, Knapp P, Raynor D. Provision of information about drug side-effects to patients. Lancet. 2002;359(9309):853-4.

[2]. Aronson JK. Meyler's side effects of drugs: The international encyclopedia of adverse drug reactions
and interactions. Indian J Pharmacol. 2016;48(2):224-9.

[3]. Vallerand AH, Sanoski C. Davis's drug guide for nurses. 16 ed. Philadelphia: FA Davis Company; 2018.

[4]. Rosenbaum CD, Carreiro SP, Babu KM. Here today, gone tomorrow and back again? A review of herbal marijuana alternatives (K2, Spice), synthetic cathinones (bath salts), kratom, Salvia divinorum, methoxetamine, and piperazines. J Med Toxicol. 2012;8(1):15-32.

[5]. Khan MSA, Ahmad I. Herbal Medicine: Current Trends and Future Prospects. New Look to Phytomedicine: Elsevier; 2019. p. 3-13.

[6]. Singroha R, Srivastava S, Chhikara P. Effect of Gentamicin on kidney in developing chicks. Eur J Anat. 2012;16(2):119-26.

[7]. DeBord LC, Pathak RR, Villaneuva M, Liu H-C, Harrington DA, Yu W, et al. The chick chorioallantoic membrane (CAM) as a versatile patient-derived xenograft (PDX) platform for precision medicine and preclinical research. Am J Cancer Res. 2018;8(8):1642-60.

[8]. Fauzia E, Barbhuyan TK, Shrivastava A, Kumar M, Garg P, Khan MA, et al. Chick embryo: A preclinical model for understanding ischemia–reperfusion mechanism. Front Pharmacol. 2018;9(1034):1-12.

[9]. Kain KH, Miller JW, Jones-Paris CR, Thomason RT, Lewis JD, Bader DM, et al. The chick embryo as an expanding experimental model for cancer and cardiovascular research. Dev Dyn. 2014;243(2):216-28.

[10]. Khosravi A, Sharifi I, Tavakkoli H, Keyhani AR, Afgar A, Salari Z, et al. Vascular apoptosis associated with meglumine antimoniate: In vivo investigation of a chick embryo model. Biochem Biophys Res Commun. 2018;505(3):794-800.

[11]. Khosravi A, Sharifi I, Tavakkoli H, Derakhshanfar A, Keyhani AR, Salari Z, et al. Embryonic toxico-pathological effects of meglumine antimoniate using a chick embryo model. PloS One. 2018;13(5):e0196424.

[12]. Tavakkoli H, Tajik J, Zeinali M. Evaluating the effects of enrofloxacin on angiogenesis using the chick embryo chorioallantoic membrane model. Iran J Vet Surg. 2016;11(1):17-22.

[13]. Motevalian M, Mehrzadi S, Ahadi S, Shojaii A. Anticonvulsant activity of Dorema ammoniacum gum: evidence for the involvement of benzodiazepines and opioid receptors. Res Pharm Sci. 2017;12(1):53-9.

[14]. Adhami H-R, Lutz J, Kählig H, Zehl M, Krenn L. Compounds from gum ammoniacum with acetylcholinesterase inhibitory activity. Sci Pharm. 2013;81(3):793-806.

[15]. Delnavazi M, Tavakoli S, Rustaie A, Batooli H, Yassa N. Antioxidant and antibacterial activities of the essential oils and extracts of Dorema ammoniacum roots and aerial parts. Res J Pharmacogn. 2014;1(4):11-8.

[16]. Delnavazi M-r, Hadjiakhoondi A, Delazar A, Ajani Y, Tavakoli S, Yassa N. Phytochemical and Antioxidant Investigation of the Aerial Parts of Dorema glabrum Fisch. & CA Mey. Iran J Pharm Res. 2015;14(3):925-31.

[17]. Nazir N, Nisar M, Zahoor M, Uddin F, Ullah S, Ullah R, et al. Phytochemical Analysis, In Vitro Anticholinesterase, Antioxidant Activity and In Vivo Nootropic Effect of Ferula ammoniacum (Dorema ammoniacum) D. Don. in Scopolamine-Induced Memory Impairment in Mice. Brain Sci. 2021;11(2):259-83.

[18]. Rajani M, Saxena N, Ravishankara M, Desai N, Padh H. Evaluation of the antimicrobial activity of ammoniacum gum from Dorema ammoniacum. Pharm Biol. 2002;40(7):534-41.

[19]. Abizadeh M, Heysieattalab S, Saeedi N, Hosseinmardi N, Janahmadi M, Salari F, et al. Ameliorating Effects of Dorema ammoniacum on PTZ-Induced Seizures and Epileptiform Brain Activity in Rats. Planta Medica. 2020;86(18):1353-62.

[20]. Pandpazir M, Kiani A, Fakhri S, Mousavi Z. Anti-Inflammatory effect and skin toxicity of aqueous extract of Dorema ammoniacum gum in experimental animals. Res J Pharmacogn. 2018;5(4):1-8.

[21]. Mobeen A, Siddiqui M, Quamri M, Itrat M, Imran-Khan M. Therapeutic potential of Ushaq (Dorema ammoniacum D. Don): A unique drug of Unani medicine. Int J Unani Integ Med. 2018;2(1):11-6.

[22]. Yousefzadi M, Heidari M, Akbarpour M, Mirjalili MH, Zeinali A, Parsa M. In vitro cytotoxic activity of the essential oil of Dorema ammoniacum D. Don. Middle-East J Sci Res. 2011;7(4):511-4.

[23]. Zandpour F, Allafchian AR, Vahabi MR, Jalali SAH. Green synthesis of silver nanoparticles with the Arial part of Dorema ammoniacum D. extract by antimicrobial analysis. IET Nanobiotechnol. 2018;12(4):491-5.

[24]. Mackonochie M, Heinrich M. Materia medica chests: Investigating the 19th century use of botanicals by different medical professions. J Herb Med. 2019;16(2019):1-19.

[25]. Ghasemi F, Tamadon H, Hosseinmardi N, Janahmadi M. Effects of dorema ammoniacum gum on neuronal epileptiform activity-induced by pentylenetetrazole. Iran J Pharm Res. 2018;17(2):735-42.

[26]. Tavakkoli H, Derakhshanfar A, Moayedi J, Fard AP. Utilization of a chicken embryo membrane model for evaluation of embryonic vascular toxicity of Dorema ammoniacum. Avicenna J Phytomed. 2020;10(2):152-60.

[27]. Raeesdana A, Farzaei MH, Amini M, Rahimi R. Chemical composition of essential oil and evaluation of acute and subacute toxicity of Dorema ammoniacum d. Don. Oleo-gum-resin in rats. Afr J Tradit Complement Altern Med. 2018;15(1):26-33.

[28]. Amirkhiz MB, Rashtchizadeh N, Nazemieh H, Abdolalizadeh J, Mohammadnejad L, Baradaran B. Cytotoxic effects of alcoholic extract of dorema glabrum seed on cancerous cells viability. Adv Pharm Bull. 2013;3(2):403-8.

[29]. Jafari N, Zargar SJ, Yassa N, Delnavazi MR. Induction of apoptosis and cell cycle arrest by dorema glabrum root extracts in a gastric adenocarcinoma (AGS) cell line. Asian Pac J Cancer Prev. 2016;17(12):5189-93.

[30]. Smith SM, Flentke GR. The Avian Embryo as a Model for Fetal Alcohol Spectrum Disorders. Biochem Cell Biol. 2017;96(2):98-106.

[31]. Vargas A, Zeisser-Labouèbe M, Lange N, Gurny R, Delie F. The chick embryo and its chorioallantoic membrane (CAM) for the in vivo evaluation of drug delivery systems. Adv Drug Deliv Rev. 2007;59(11):1162-76.

[Downloaded from pejouhesh.sbmu.ac.ir on 2026-11-24]

[DOR: 20.1001.1.17355311.1401.46.1.1.3]