بررسی موارد بیماری
CASE REPORTS

بررسی یک مورد منشأ غیر طبیعی (مادرزادی) شریان قدامی - نزولی اکلیلی چپ از سرخرگ اکلیلی راست قلب

دکتر محمدرضا معتمدی*، دکتر ناصر علی حجتی**،
دکتر حبیب‌الله سعادت***

مقدمه

ناهنجاریهای مادرزادی سرخرگهای اکلیلی عارضه‌ای است که از زمان پیدایش آنژیوگرافی قلب شناخته شده و مورد توجه متخصصان و جراحان قلب قرار گرفته است و روزبروز نیز بر اهمیت آن افزوده می‌شود. در این مقاله سعی شده است که ناهنجاری مادرزادی جدا شدن سرخرگ اکلیلی قدامی - نزولی چپ از سرخرگ اکلیلی راست به‌طور کامل تشریح و یک مورد آن که مربوط به زنی ۵۵ ساله است، معرفی شود. لازم به یادآوری است که این ناهنجاری در حدود ۴ درصد نابهنجاریهای همراه با تترالوژی فالو (Tetralogy of Fallot) را تشکیل می‌دهد، ولی تشخیص آن به تنهائی، وبدون تترالوژی فالو به‌ندرت گزارش داده شده است.

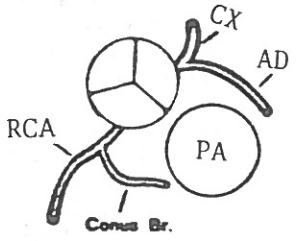

الف) طبیعی

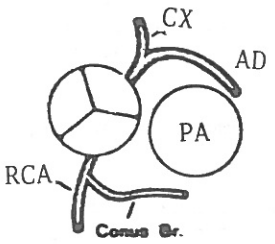

ب) تترالوژی

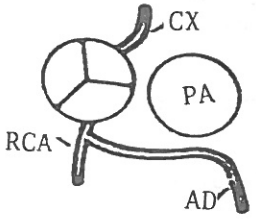

ج) تترالوژی و انشعاب

* استادیار بخش قلب و عروق بیمارستان شهید مدرس.
** مدیر گروه و رئیس بخش قلب و عروق بیمارستان شهید مدرس.
*** دستیار بخش قلب و عروق بیمارستان شهید مدرس.

معرفی بیمار

خانم ب. ج.، ۵۵ ساله، به علت آنژین تیپیک قفسهٔ سینه که از یک سال پیش شروع شده و به تازگی (یعنی زمان مراجعه) شدت بیشتری یافته و نیز دفعات تکرار عارضه، فزونی پیدا کرده بود به درمانگاه مراجعه می‌کند.

فشار خون $\frac{۱۹۰}{۱۱۰}$ و نبض ۸۰ در دقیقه، امتحان قلب و ریه طبیعی بود.

در الکتروکاردیوگرام ریتم سینوسی منظم بعلاوه پیشرفت کم موج R (Poor R wave progression) در اشتقاقهای V_1 تا V_3 با احتمال انفارکتوس قدامی ـ تیغه‌ای قدیمی (Old anteroseptal MI) مشاهده شد و بیمار با تشخیص آنژین ناپایدار قفسه صدری، آنژیوگرافی قلبی شد.

در ابتدا با تزریق ماده حاجب در مدخل (Ostium) تنه اصلی سرخرگ اکلیلی چپ، (LCA)، روی صفحهٔ فلوئوروسکوپی فقط سرخرگ چرخشی (LCX) مشاهده شد. در بدو امر تصور کردیم که شریان قدامی ـ نزولی چپ (LAD) به علت انسداد شدید در آنژیوگرافی دیده نمی‌شود، لیکن پس از تزریق در مدخل سرخرگ اکلیلی راست (RCA) و بررسی کامل فیلم آنژیوگرافی مشخص شد استنباط نخست صحیح نبوده و وضعیت سرخرگهای اکلیلی بیمار از این قرار است:



الکتروکاردیوگرام بیمار معرفی شده دراین مقاله:
به پیشرفت کم موج R (Poor Wave Progression) در اشتقاقهای V_1 تا V_3 توجه کنید

بیمار دارای یک سرخرگ قدامی ـ نزولی اکلیلی چپ بسیار کوچک و رشد نیافته، منشعب از تنه اصلی اکلیلی چپ (LMT) در محل اصلی انشعاب خود بوده و با اینکه این سرخرگ کوچک اولین انشعاب از سرخرگ چرخشی چپ می‌باشد، ولی سرخرگ قدامی ـ نزولی چپ اصلی و تکامل یافته در این بیمار از ابتدای تنه سرخرگ اکلیلی راست (RM) منشعب شده و پس از عبور (به احتمال) از جلوی تنهٔ سرخرگ ریوی به مسیر اصلی خود ـ در شیار بین بطنی قدامی ـ وارد شده و تمام مسیر را تا انتها طی کرده است و در این مسیر انشعابات معمولی خود یعنی مورب (Diagonal) و دیواره‌ای (Septal) را مطابق معمول داده است.

این واقعیت به وضوح از عکسهایی که از سرخرگ‌نگاری (آنژیوگرافی) بیمار در وضعیت RAO, LAO گرفته شد، نمایان است که البته در وضعیت RAO به مراتب بهتر دیده می‌شود.

سرخرگ اکلیلی راست درست در زیر انشعاب سرخرگ قدامی ـ نزولی چپ احتمالا" به وسیله یک ضایعه آترواسکلروتیک به طور کامل مسدود شده. اما خون نسج موضعی از طرف چپ و از پایین به بالا به وسیله آناستوموزهای سرخرگ چرخشی چپ تأمین می‌شود. (Retrograde filling).

بحث

سرخرگهای اکلیلی معمولا" از مدخل سینوس والسالوای آئورت منشاء می‌گیرند. سرخرگ کرونر راست معمولا" از قسمت مرکزی سینوس آئورتی راست، و تنه اصلی سرخرگ اکلیلی چپ، تقریبا" همیشه از قسمت مرکزی سینوس آئورتی چپ جدا می‌شود. تنهٔ اصلی سرخرگ اکلیلی چپ سپس به دو شریان قدامی ـ نزولی چپ و چرخشی چپ تقسیم می‌شود.

ناهنجاریهای منشاء سرخرگهای اکلیلی در قلب بیمارانی که ناهنجاریهای مادرزادی مهم قلبی ـ عروقی دارند شایع است. بنابراین شناخت این نابهنجاریها ضروری است زیرا:

الف) در موارد معینی این ناهنجاریها را به وسیله جراحی می‌توان ترمیم کرد؛

ب) در بعضی موارد ترمیم آنها ممنوع است؛

ج) حتی وجود ناهنجاریهای کوچک سرخرگ کرونر ممکن است هنگام عمل جراحی قلب مرگ و میر و عوارض عمل جراحی را افزایش دهد؛

د) شناخت این ناهنجاریها برای نحوهٔ قرار دادن کاتتر در مدخل سرخرگ اکلیلی و تزریق ماده حاجب و همچنین تفسیر فیلم‌های آنژیوگرافی مفید است (شکل ۱).

بندرت ممکن است تنه اصلی سرخرگ اکلیلی که به دو شاخه منشعب می‌شود بجای سینوس چپ از سینوس راست آئورت جدا شود (تنه اصلی = Right main) در این ناهنجاری تنهٔ اصلی راست ممکن است به دو شکل زیر دیده شود:

۱. سرخرگ اکلیلی راست و سرخرگ چرخشی چپ؛

۲. سرخرگ اکلیلی راست و سرخرگ قدامی ـ نزولی چپ؛

انشعاب سرخرگ چرخشی چپ از تنه سرخرگ اکلیلی راست از مهمترین و شایعترین ناهنجاریهای مادرزادی سرخرگهای اکلیلی است (یک مورد از هر ۳۰۰ مورد کالبد ـ گشایی) (شکل ۶). اما، جدا شدن سرخرگ قدامی ـ نزولی چپ از تنه سرخرگ اکلیلی راست بسیار نادر است و منحصرا" در مقاله های پزشکی، آنهم تنها ۵ مورد کالبدگشایی بیماران همراه با این نوع ناهنجاری گزارش شده است (۵).

رابرتز Roberts در کالبدگشایی مرد ۶۰ ساله‌ای که به علت آنژین شدید قفسهٔ صدری تحت عمل Aortocoronary bypass grafting قرار گرفت و مدت کوتاهی پس از آن درگذشت، متوجه منشاء سرخرگ قدامی ـ نزولی چپ و سرخرگ اکلیلی راست از تنه اصلی راست شد. در این بیمار، تنهٔ اصلی اکلیلی راست به وسیلهٔ پلاک آترواسکلروتیک شدیدا" مسدود بوده است (۵). در این گزارش هیچگونه اشاره‌ای به تشخیص این ناهنجاری قبل از عمل جراحی و به وسیله آنژیوگرافی نشده است.

فلوز Fellows و همکاران در آنژیوگرافی کرونری ۹۴ بیمار مبتلا به تترالوژی فالو ۵ درصد ناهنجاری اکلیلی مشاهده کردند و در میان مبتلایان، ناهنجاری انشعاب سرخرگ قدامی ـ نزولی چپ از سرخرگ اکلیلی راست را در ۴ بیمار (۴ درصد) گزارش نمودند. در این ناهنجاری سرخرگ قدامی ـ نزولی چپ پس از جدا شدن از سرخرگ اکلیلی راست، یا راه طولانی بین تنهٔ آئورت و تنهٔ سرخرگ ریوی را طی می‌کند و یا اینکه از ناحیه قیفی (Infundibular) زیر سرخرگ ریوی می‌گذرد. در صورت عدم توجه به وجود این ناهنجاری، در جراحی ترمیمی مبتلایان به تترالوژی فالو، ممکن است هنگام وانتریکولوتومی، سرخرگ قدامی ـ نزولی چپ قطع شود و بیمار از بین برود (۳).

ناهنجاری شناخته شدهٔ بیمار ما، یکی از ناهنجاریهای بسیار نادر است (شکلهای ۲ و ۴) و درواقع شاید اولین بار است که تشخیص این ناهنجاری در جریان آنژیوگرافی کرونر گزارش می‌شود.

این عارضه از اهمیت بالینی چندانی برخوردار نیست مگر اینکه با ضایعهٔ آترواسکلروتیک تنهٔ اصلی راست و یا با ناهنجاریهای مادرزادی مانند تترالوژی فالو همراه باشد.

به علت اهمیت بالینی ناهنجاریهای انشعاب غیر طبیعی سرخرگهای اکلیلی، انواع دیگر آن یادآوری می‌شود. یکی از ناهنجاریهای شایع، انشعاب تنهٔ اصلی سرخرگ اکلیلی چپ یا سرخرگ قدامی ـ نزولی چپ از تنهٔ سرخرگ ریوی است. اصولاً این بیماران در سالهای اولیه زندگی به علت عدم تأمین اکسیژن کافی برای بطن چپ می‌میرند، تنها یک زن ۴۵ ساله با سابقه چندین زایمان گزارش شده است که ناهنجاری او در بیمارستان مونتفیور دانشگاه پنسیلوانیا در جریان آنژیوگرافی تشخیص داده شد، و سپس در کلیولند کلینیک مورد عمل جراحی قرار گرفت.

شناخت نوع دیگر ناهنجاری انشعاب غیر طبیعی سرخرگ اکلیلی ضروری است، زیرا تشخیص آن و جراحی ترمیمی به موقع، موجب حفظ جان و طولانی شدن عمر بیمار خواهد شد. این ناهنجاری جدا شدن تنهٔ اصلی سرخرگ اکلیلی چپ از سینوس والسالوای راست آئورت است که پس از آن، این تنه یا شاخه های اصلی آن (مانند سرخرگ قدامی ـ نزولی) از بین تنهٔ سرخرگ ریوی در جلو و تنهٔ سرخرگ آئورت در پشت عبور می‌کند. این ناهنجاری در جوانان (معمولاً قبل از ۳۰ سالگی) بخصوص در جریان فعالیت ورزشی و حرکات بدنی زیاد ممکن است به علت زاویه‌دار شدن شدید سرخرگ و یا به علت بالا رفتن فشار درون دو سرخرگ بزرگ آئورت و سرخرگ ریوی و انتقال این فشار بر روی سرخرگ اکلیلی منجر به سنکوپ و یا حتی مرگ ناگهانی شود. در این‌گونه بیماران که اغلب با علائم انفارکتوس جدار قدامی ـ جانبی قلب مراجعه می‌کنند باید آنژیوگرافی کرونری انجام شود تا اگر به این ناهنجاری مبتلا بودند تحت عمل جراحی قرارگیرند. تست فعالیت بعد از عمل جراحی ترمیمی در بسیاری از این بیماران طبیعی بوده است.

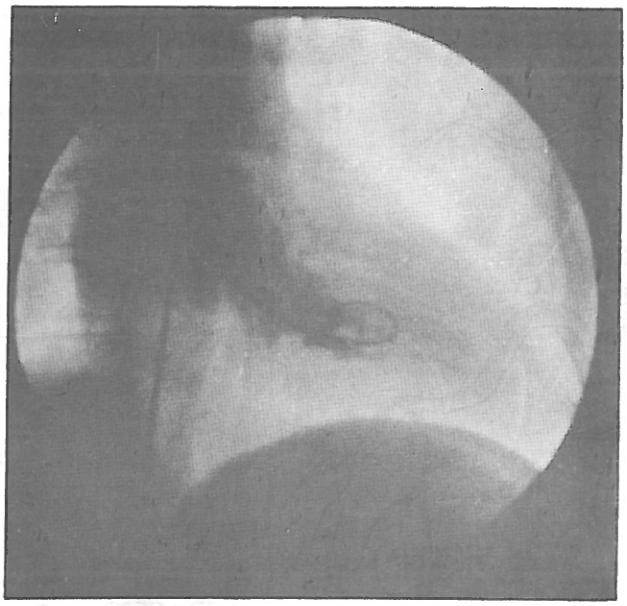

شکل ۱. آنژیوگرافی بطن چپ بیمار در وضعیت مایل قدامی راست (LAO) در زمان سیستول که فقدان اسکار انفارکتوس میوکارد را نشان می‌دهد

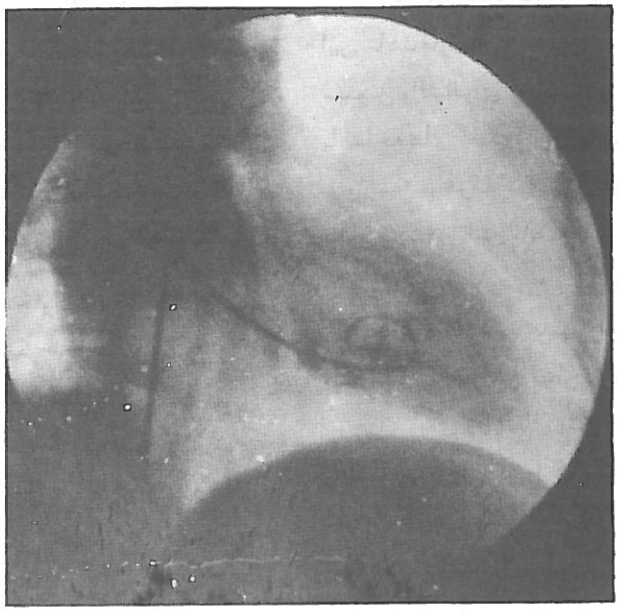

شکل ۲. آنژیوگرافی بطن چپ بیمار در وضعیت مایل قدامی راست در زمان دیاستول

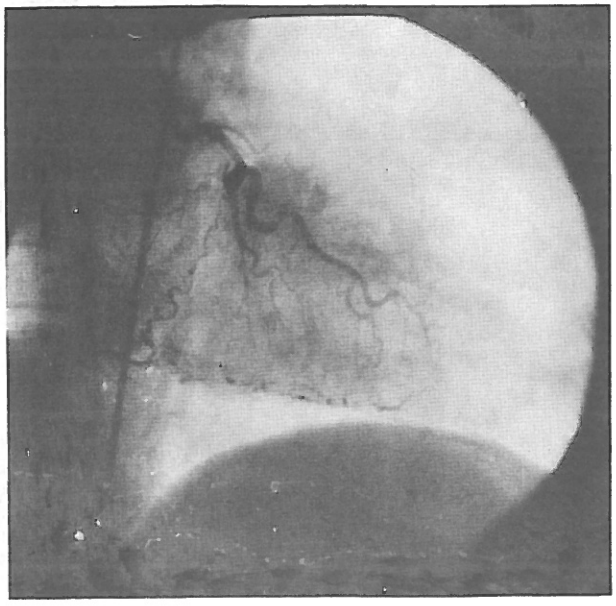

شکل ۳

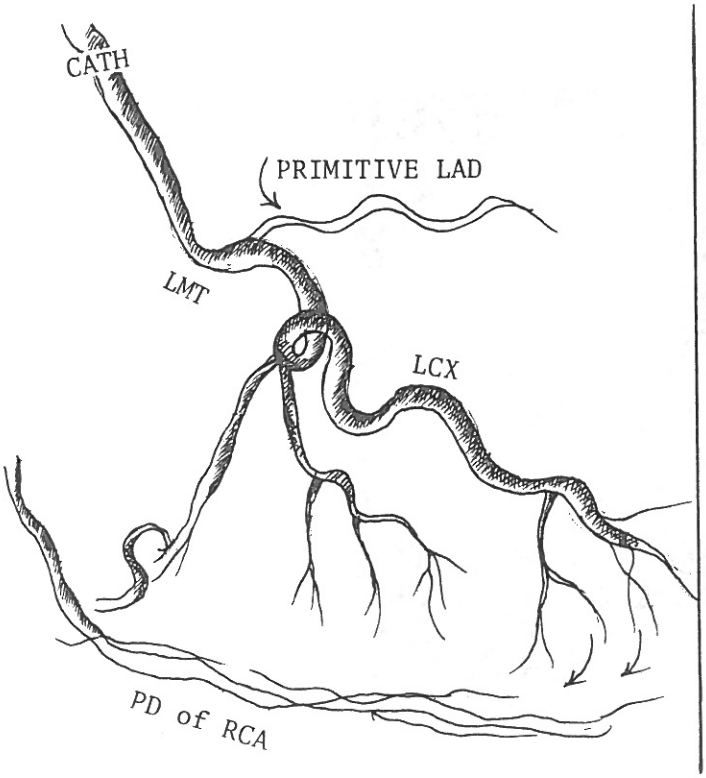

نمودار ۳

شکل ۳. آنژیوگرافی سیستم سرخرگ اکلیلی چپ در وضعیت مایل راست قدامی (RAO) که یک سرخرگ قدامی چپ نزولی (LAD) رشد نیافته (Primitive) و یک سرخرگ چرخشی چپ (LCX) طبیعی با انشعابات آن را نشان می‌دهد

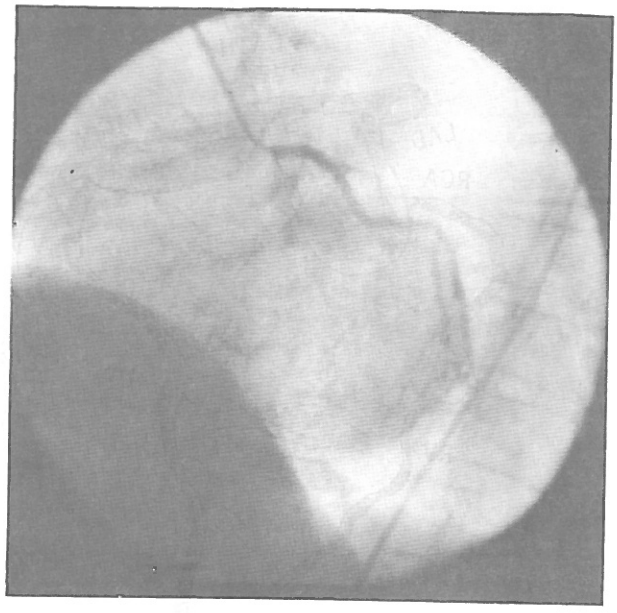

شکل ۴

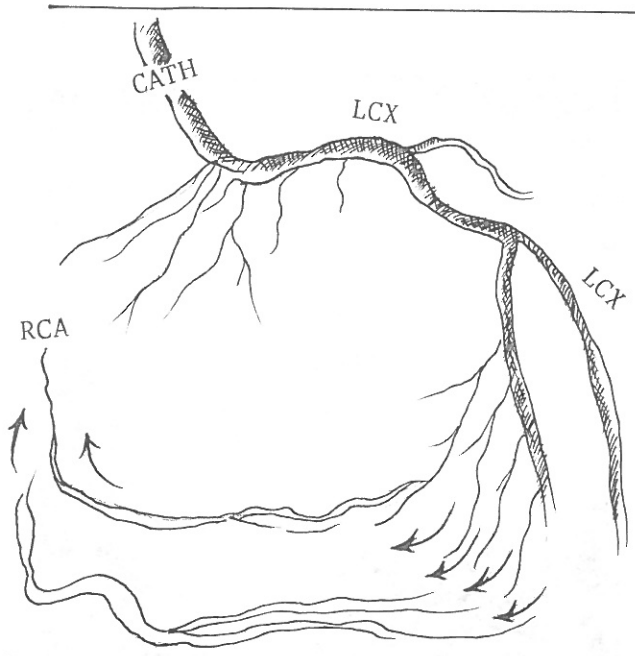

POSTERIOR DESCENDING OF RCA

نمودار ۴

شکل ۴. آنژیوگرافی سیستم سرخرگ اکلیلی چپ در وضعیت مایل قدامی چپ (LAO) که یک سرخرگ چرخشی (LCX) را نشان می‌دهد که با ایجاد انشعابات پیوندی به‌صورت رتروگراد سرخرگ اکلیلی راست را خون می‌دهد.

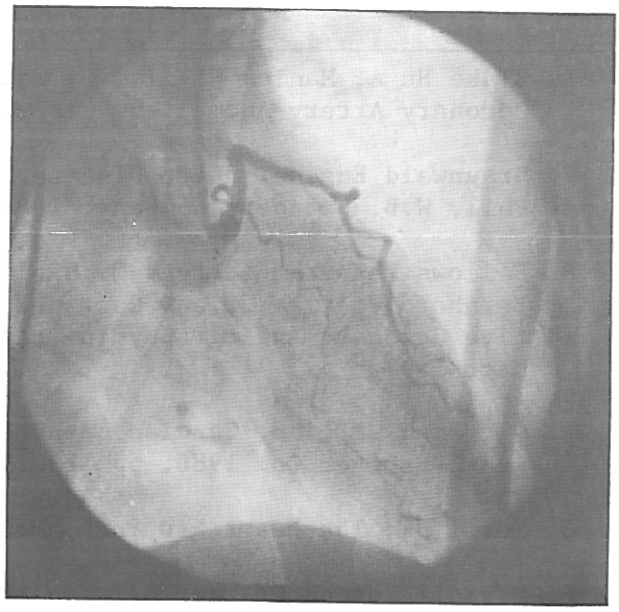

شکل ۵

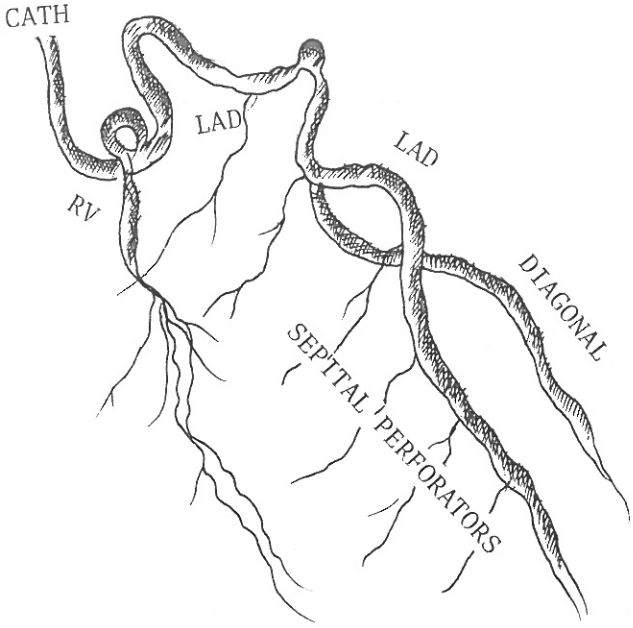

LAD IN RAO

نمودار ۵

شکل ۵. آنژیوگرافی سرخرگ اکلیلی راست بیمار در وضعیت مایل راست قدامی (RAO) که جدا شدن سرخرگ اکلیلی قدامی ـ نزولی چپ از ابتدای سرخرگ اکلیلی راست را نشان می‌دهد. قابل توجه است که اولاً مسیر این سرخرگ درست همان مسیر طبیعی است، ثانیاً این سرخرگ دارای یک شاخه دیاگونال نسبتاً بزرگ است، ثالثاً، انشعابات فراوان و بسیار واضح سرخرگهای سوراخ کنندهٔ تیغه‌ای (Septal Perforator) دارد. ضمناً ملاحظه می‌کنید که سرخرگ اکلیلی راست بعد از جدا شدن یک شاخه جانبی بطن راست کاملاً مسدود است.

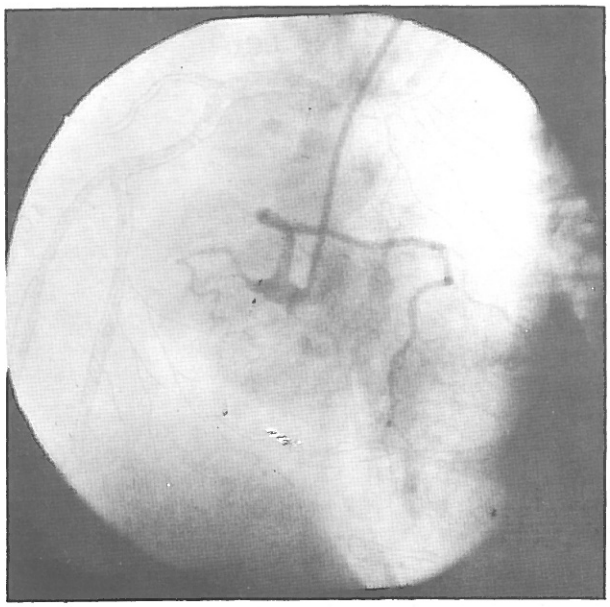

شکل ۶

شکل ۶. در این شکل مسیر طبیعی سرخرگ قدامی ـ نزولی چپ که از سرخرگ اکلیلی راست جدا می‌شود در وضعیت مایل قدامی چپ (LAO) نشان داده شده است. به شاخهٔ دیاگونال

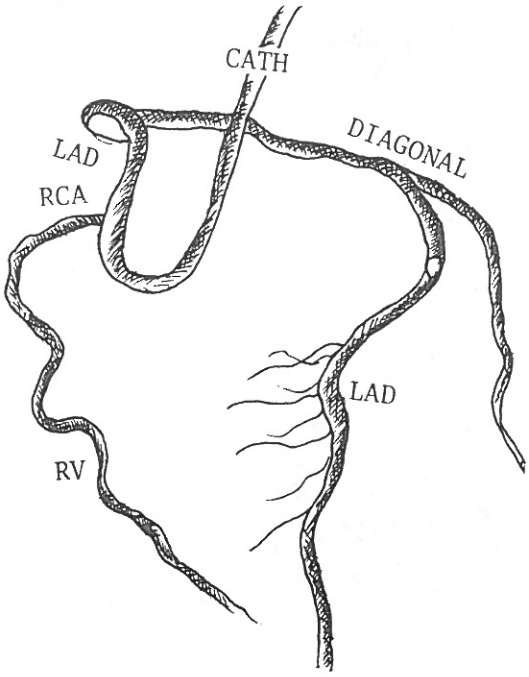

نمودار ۶

آن که اکنون به طرف چپ می‌رود توجه فرمائید. ضمناً" انسداد مادرزادی یا آتروسکلروتیک سرخرگ اکلیلی راست، پس از انشعاب شاخه بطن راست، کاملاً" مشهود است.

مراجع

1. Blake Hu A, Manion William C, Mattingly Thomas W, and Baroldi Giorgio : Coronary Artery Anomalies. Circulation 30: 927, December 1964

2. Braunwald Eugene: Heart Disease. A Text Book of Cardiovascular Medicine, Phil, W.B. Saunders Company, 1984, p 347

3. Fellows Kenneth E, Freed Michael D, Keane John F, Van Praagh Richard , Bernhard William F, and Castaneda Aldo C: Results of Routine Preopera - tive Coronary Angiography in Tetralogy of Fallot. Circulation 51: 561, March 1975

4. Grossman William: Cardiac Catheterization and Angiography. Philadelphia, Lea & Febiger Co. 1986, pp 189,197

5. Hurst JW: The heart New York, McGraw-Hill Book Company, 1986,pp 711,1018

6. Perloff Joseph K: The Clinical Recognition of Congenital Heart Disease. W.B. Saunders Co. 1987, pp 665-668

7. Roberts William C, Walter Bruce F, and Roberts Charles S: Fatal Athero-sclerotic Narrowing of The right Main Coronary Artery: Origin of the Left anterior Descending or Left Circumflex Coronary Artery from the Right (The true left-man equivalent). Am. Heart J 104(3):638,Sept 1982

8. Roberts William C. Major Anomalies of Coronary arterial Origin seen in Adulthood. Am. Heart J 111(5): 941, May 1986