مجله دانشکده پزشکی دانشگاه علوم پزشکی شهید بهشتی
سال یازدهم ، شماره‌های ۱ و ۲ / ۵۹

گزارش یک مورد آمفیزم زیر جلدی عمدی

دکتر سید محمد همایونی*
دکتر همایون زجاجی**

مقدمه

بیماریهای عمدی (Factitious) شامل آن دسته علائم و بیماریهایی است که به وسیلهٔ خود بیمار و برای مقاصد مختلف از جمله مورد توجه قرار گرفتن، به اشتباه انداختن پزشکان و اطرافیان، به قصد بستری شدن در بیمارستان با اهداف مختلف : از جمله فرار از مجازات و . . . صورت می‌گیرد .

آشر (Asher) (۱۹۵۱) اولین بار اصطلاح سندرم مونشهازن (Munchausen Syndrome) را برای توصیف کسانی به کار برد که به علت بیماریهایی که خود آن را ایجاد می‌کنند مکرر در بیمارستان بستری می‌شوند (۱) .

در بررسیی که در کتب و مقالات مختلف پزشکی به عمل آمد موارد مختلف و متنوعی از ایجاد ضایعات عمدی مشاهده گردید (۱ ــ ۱۴) . در این بررسی به گزارش یک مورد آمفیزم زیر جلدی در ناحیه صورت برخوردیم که توسط یک زندانی و به قصد فرار از مجازات ایجاد شده بود (۲) . موردی که در این مقاله معرفی می‌شود گزارش یک مورد آمفیزم زیر جلدی ناحیهٔ دستها، سینه و گردن است که در یک دختر جوان، به وسیلهٔ خود وی، و به قصد جلب توجه ایجاد شده بود .

معرفی بیمار

ط . ف . ، ۱۵ ساله ، به علت ورم دستها تا ناحیهٔ آرنج و ناحیهٔ گردن و قفسهٔ سینه همراه با ضایعات خراش مانند در ناحیهٔ پشت دست و ساعد در تاریخ ۶۵/۶/۱۶ مراجعه کرد . بیمار برای بار اول در تیر ماه همان سال دچار تورم در ناحیه صورت ، گردن و دستها شده و به بیمارستانی مراجعه و با تشخیص اولیهٔ آمفیزم زیر جلدی تحت بررسی قرار گرفته بود . در معاینه ای که در آن تاریخ از وی به عمل آمده بود به جز آمفیزم زیر جلدی واضح در نقاط ذکر شده ، نکتهٔ خاصی پیدا نشده بود ، و نتیجهٔ معاینه به وسیلهٔ متخصص گوش و حلق و بینی نیز طبیعی گزارش شده بود . و چون به علت مسمومیت غذایی بیمار در سه روز قبل سابقه استفراغهای مکرر داشته ، با احتمال میکروپرفوراسیون مری ، در همان روز

* عضو هیات علمی مرکز پزشکی شهدای تجریش (دانشگاه علوم پزشکی شهید بهشتی)
** دستیار بخش داخلی مرکز پزشکی شهدای تجریش (دانشگاه علوم پزشکی شهید بهشتی) .

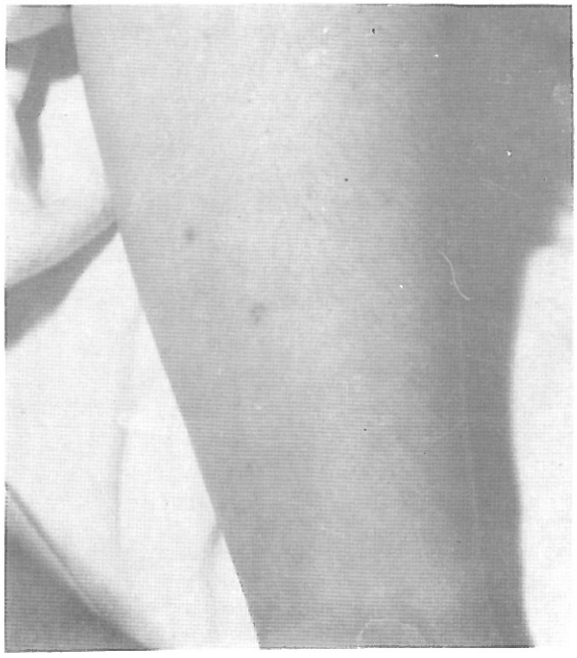

شکل ۱

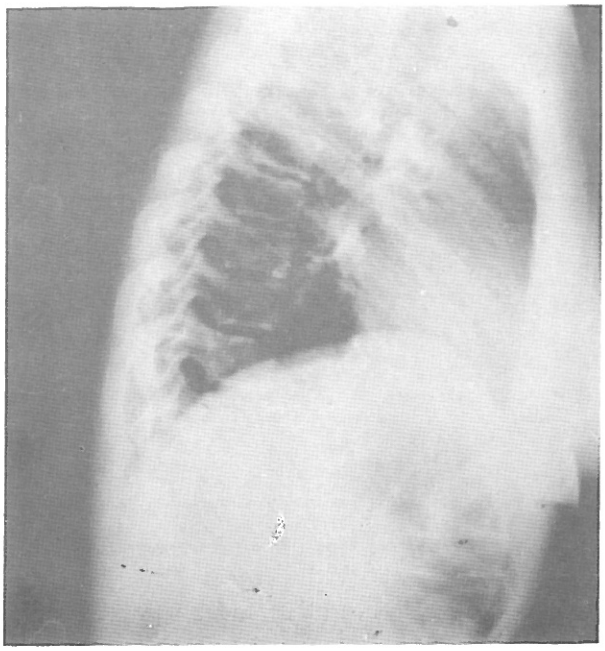

شکل ۲

بیمار NPO شده و تحت درمان با آمپی سیلین قرار گرفته است. نامبرده سه روز بعد با حال عمومی خوب مرخص می‌گردد.

در نوبت اخیر نیز به جز آمفیزم زیرجلدی واضح در ناحیه دستها، زیر گردن و سینه و وجود ضایعات زخمی سوزنی شکل در پشت دستها و ناحیه ساعد (شکل ۱) نکته غیر طبیعی دیگری وجود نداشت. علائم حیاتی طبیعی بود، تنها نکته قابل توجه در سابقهٔ خانوادگی بیمار، این بود که مادر او هنگامی که وی دو ماهه بوده طلاق گرفته و پدر وی نیز چندی پیش فوت کرده بود و بیمار با عمویش زندگی می‌کرد و ظاهرا" از شرایط فعلی زندگی خود چندان راضی نبود.

بیمار با تشخیص اولیه آمفیزم زیر جلدی و جهت بررسی علت آن بستری گردید. معاینات بعدی انجام شده از جمله معاینه گوش و حلق و بینی طبیعی بود. در پرتونگاری از جمجمه و سینوسها نکته ای غیر طبیعی دیده نشد. پرتونگاری از قفسه صدری ــ در کلیشه نیمرخ ــ به جز وجود هوا در زیر جلد نکته دیگری را نشان نمی‌داد (شکل ۲). پرتونگاری از بافت نرم اندام فوقانی وجود هوا را در بافت نرم زیر جلدی نشان می‌داد (شکل ۳). یافته‌های آزمایشگاهی اولیه نیز نکتهٔ غیر طبیعی نداشتند. دیفرانسیاسیون و شمارش یاخته‌های خونی طبیعی بود، و سدیمانتاسیون نیز طبیعی گزارش گردید.

حال عمومی بیمار کاملا" خوب بود و تنها تشخیص احتمالی نگران کننده ــ یعنی عفونت با ارگانیزمهای مولد

شکل ۳

گاز ـ نیز بعید به‌نظر می‌رسید . با توجه به حال عمومی خوب و عدم ثبات روانی بیمار و با توجه به نوع ضایعات پوستی، که به نظر می‌رسید محل تزریق با سرنگ باشد، بیمار تحت نظر گرفته شد، و روز بعد موفق شدیم نزد وی سرنگی را که وی با آن در زیر پوست خود هوا تزریق می‌کرد، پیدا کنیم. بیمار با تشخیص آمفیزم زیرجلدی عمدی، جهت ادامهٔ درمان به روانپزشک معرفی گردید .

بحث

آمفیزم زیر جلدی به علل مختلف می‌تواند ایجاد شود . شایعترین علت آن در صورت ارتباط حفرات هوایی پارانازال (اطراف بینی) با زیر جلد، به علت ضربه یا یاتروژنیک (Iatrogenic) ـ یعنی ناشی از برخی اقدامات درمانی ـ می‌باشد (۲) . شکستگی در استخوانهای ناحیهٔ صورت می‌تواند محلی بالقوه برای ورود هوا به زیر جلد باشد و در صورت افزایش فشار داخل حفره های بینی (مثلا" در هنگام پاک کردن بینی) ممکن است هوا وارد بافتهای نرم صورت شود .

در گردن توراکوتومی (باز کردن قفسه سینه) می‌تواند باعث آمفیزم زیر جلدی شود . ضربات وارده به قفسه سینه می‌تواند منجر به پارگی بافت ریه و آمفیزم مدیاستن (میان سینه) گردد (۳، ۴ و ۱۴) . وجود هوا در ناحیهٔ قفسه سینه و گردن به علت پنوموتوراکس یک پدیده شناخته شده اما نادر است (۵) . پارگی آلوئول ناشی از سرفه شدید مثلا" در سیاه سرفه و برونشیت و نیز زدن سوزن به ریه با اهداف تشخیصی، می‌تواند منجر به آمفیزم زیر جلدی در ناحیهٔ قفسهٔ سینه گردد .

ضایعات موجد زخم یاتروماتیک مری، معده، دوازدهه، رودهٔ کور و راست روده نیز می‌توانند منجر به آمفیزم زیر جلدی شوند (۱۴) . وخیم‌ترین مسئله امکان عفونت با ارگانیزم‌های مولد گاز می‌باشد . در این موارد معمولا" یک زخم کثیف در محل وجود دارد که غالبا" به راحتی قابل روءیت است (۶) شایعترین ارگانیزم‌های ایجاد کنندهٔ گاز کلستریدوم ولشی (Clostridium Welchii)، ک. سپتیکا (Cl. Septica) ک. ادماتوس (Cl. Edematus) می‌باشد (۱۴)؛ و بالاخره آمفیزم زیرجلدی ممکن است به وسیلهٔ خود بیمار ایجاد شود .

آمفیزم زیر جلدی عمدی ممکن است به وسیلهٔ تزریق هوا با سرنگ به وسیلهٔ بیمار به وجود آید . روشی که در ایجاد آمفیزم زیر جلدی در ناحیهٔ صورت ذکر شده به جز تزریق با سرنگ، به وسیلهٔ سوراخ کردن ناحیهٔ داخلی گونه و انجام مانور والسالوا (Valsava) می‌باشد (۷) .

در بررسی آمفیزم زیرجلدی باید کلیهٔ علل ایجاد ـ کننده را در نظر داشت و تنها بعد از رد سایر علل می‌توان مسئله ضایعه عمدی را مطرح نمود و حتی در صورتی که از ایجاد ضایعه عمدی مطمئن باشیم باز هم نباید احتمال عفونت را از ذهن دور کنیم زیرا عفونت می‌تواند به وسیلهٔ سرنگ آلوده ای که بیمار جهت ایجاد آمفیزم از آن استفاده کرده ایجاد شود .

درمان این بیماران ممکن است مشکل باشد، زیرا در اکثر آنان اختلالات روانی به عنوان عامل اصلی در ایجاد ضایعات عمدی وجود دارد و در روانپزشکی اصطلاحا" به عنوان "فریاد برای کمک خواستن" بیان می‌شود (۸) .

ضایعات عمدی با جنبه های روانی در زنان بیشتر دیده می‌شود و اکثر این افراد دارای یک شخصیت تکامل نیافته هستند . این بیماران احتیاج به مراقبتهای ویژه دارند و ایجاد یک ارتباط بین پزشک و بیمار در درمان آنها ضروری است . تعیین پیش آگهی این بیماران باید با احتیاط صورت گیرد زیرا تمایل به تکرار آن در بیمار وجود دارد و تمایل به خودکشی نیز در این بیماران زیاد است . موفقیت روان درمانی نیز اندک می‌باشد .

مراجع

1. Asher R:Munchausen's syndrome. Lancet 1:339-41,1951

2. Nyberg P et al: Artificial subcutaneous emphysema of the facial soft tissues. Schweiz Rundsch Med Prax 73(40): 1223-25,1984

3. Hamman L: Spontaneous mediastinal emphysema. Bull Johns Hopkins Hosp 64: 1-21, 1939

4. Morere P et al: Spontaneous microtraumatic mediastinal emphysema.Pressemed 74:1653-1656, 1966

5. Granish MS: Spontaneous retropharyngeal and cervical subcutaneous emphysema in adults. Archs Otolar 109:701-704,1983

6. Schuster GS: Management of infection of the oral and maxillofacial regions. RG Topesian M H Goldberg (eds). W B Saunders Co 1981

7. Agarwal SK: Valsalva meneuver-induced xecurrent subcutaneous emphysema of the face and neck. J Med Sec New Jers 16 (10):679-680,1979

8. Cadetsch et al: Cutaneous artifactual disease. Schweis Rundsch Med Prax 73(41): 1235-41, 1984

9. Reich P et al: Factitious disorders in a teaching hospital. Ann Intern Med 2: 240-7, 1983

10. Caryney M W et al: Clinical features and motives among 42 artifactual illness. Psychiatr Clin North Am 8(2): 263-78, 1985

11. Sprakar M K: Cutaneous artifactual disease: an appeal for help. Pediat Clin North Am 30(4):659-68,1983

12. Folks DG et al: Muncheusen's syndrome and other factitious illness.Psychiatr Clin North Am 8(2): 263-78, 1985

13. Rocka:Text book of Dermatology. Blackwell Oxford, 1979 p 2027

14. Dudley Hert F: French's index of differential diagnosis.Bristol John Wright and sons Ltd,1979