

کار آئی فلپ جزیره‌ای سورال با جریان خون معکوس در ترمیم دفت پاشنه در بیمار با سابقه سرمازدگی اندام تحتانی - گزارش بیمار

دکتر سیداسماعیل حسن‌پور*، دکتر صدرالله معتمد*

*استادیار گروه جراحی ترمیمی، بیمارستان ۱۵ خرداد

خلاصه:

فلپ سورال یکی از انواع فلپ‌های پوستی عصبی است که اولین بار توسط آقای Masquelet در سال ۱۹۹۲ شرح داده شد. امروزه فلپ جزیره‌ای سورال با پایه عروقی دیستال و جریان خون معکوس در ترمیم نقائص نسج نرم ثلث انتهائی و میانی ساق پا و پاشنه در بسیار از موارد نیاز به انجام فلپ آزاد با اعمال جراحی میکروسکوپی را از بین برده است. این فلپ برپایه شبکه عروقی ظریفی است که در زیر پوست در اطراف عصب سورال قرار دارد. ما این فلپ را در موارد متعدد برای ترمیم دفت‌های نسج نرم در ساق و پاشنه بکار برده‌ایم. این سنوال مطرح است که آیا میتوان با توجه به عروق ظریف تغذیه کننده آن در بیمار با سابقه سرمازدگی اندام تحتانی این فلپ را بکار برد؟ ما در این مقاله کاربرد موفقیت‌آمیز این فلپ را در بیماری که سابقه سرمازدگی در اندامها داشته که منجر به آمپوتاسیون در ناحیه انگشتان شده بود و در زمینه جوشگاه سرمازدگی در ناحیه پاشنه دچار سرطان اسکواموس بود را نشان می‌دهیم. در بررسی مقالات کاربرد این فلپ در موارد مشابهی مشاهده نگردید.

واژگان کلیدی: دفت پاشنه، بازسازی پاشنه، فلپ سورال، سرمازدگی

مقدمه:

نقائص نسوج نرم و پوشش بافت استخوانی و تاندونها در ساق پا و ناحیه پاشنه در مجلات جراحی پلاستیک وجود دارد. این فلپ که اخیراً بعنوان یک فلپ پوستی عصبی شرح داده شده است شامل سیستم شریانی سورال بصورت طولی است که توسط عروق سوراخ کننده منشعب از عروق اصلی اندام تحتانی در فواصل معین تغذیه می‌گردد. این سیستم شریانی همراه با عصب سورال و مجاور آن قرار دارد. سیستم وریدی صافن کوتاه نیز همراه این فلپ میباشد. (شکل ۱، صفحه ۶۴)

درناژ وریدی فلپ بنظر میرسد از طریق وریدهای همراه شریان مجاور عصب باشد، زیرا ورید نسبتاً بزرگ صافن کوتاه که غالباً در این فلپ قرار می‌گیرد درپچه‌های وریدی دارد که در خلاف جهت درناژ وریدی فلپ قرار دارند. (۸)

نظر باینکه پاشنه پا نقش مهمی در تحمل وزن بدن در هنگام راه رفتن دارد، ترمیم نقائص آن با استفاده از بافت مناسب از اهمیت اساسی برخوردار است. عوامل گوناگون از قبیل آسیب‌های ناشی از تصادفات، برداشتن تومور، عفونت، سوختگی، سرمازدگی و غیره در ایجاد نقائص نسج نرم و سخت پاشنه مؤثرند. روش بازسازی پاشنه در رابطه با وسعت ضایعه، نوع آسیب، وضع نسوج مجاور، شغل، سن و سلامت کلی بیمار متفاوت است. این روشها می‌تواند شامل: ترمیم اولیه با بخیه، گرافت پوست، فلپ‌های موضعی و ناحیه‌ای، فلپ‌های آزاد با استفاده از جراحی میکروسکوپی، فلپ‌های پایه‌دار دوردست باشد.

گزارشات متعددی از فلپ‌های جزیره‌ای سورال با پایه عروقی انتهائی و جریان معکوس برای ترمیم

باقیمانده استخوان پاشنه به ابعاد ۸×۱۲ سانتیمتر نمایان و بدون پوشش گردید (شکل ۵، صفحه ۶۴). برای ترمیم دفکت فوق فلپ جزیره‌ای سوراخ با جریان خون معکوس در ناحیه خلفی خارجی ساق در فاصله بین ثلث ابتدائی و میانی ساق پا به ابعاد ۹×۱۵ سانتیمتر طرح ریزی شد (شکل ۶، صفحه ۶۴) (فلپ مذکور که شامل فاشیای عمقی، عصب سوراخ و شبکه عروقی اطراف آن و ورید صافن کوتاه است از قسمت پروکسیمال به دیستال آزاد گردید و پدیکول آن پس از آزادکردن فلپ‌های پوستی با حفظ نسوج آرئولار اطراف عصب تا حدود ۷ سانتیمتر بالای قوزک خارجی تشریح گردید (شکل ۷، صفحه ۶۵) و پرفوراتور اصلی در این ناحیه مشخص شد و با چرخش فلپ بمیزان ۱۸۰° دفکت ناحیه پاشنه پوشانده شد. درن در زیر فلپ گذاشته شد. محل دهنده فلپ با گرافت پوست پوشانده شد و بیمار با حال عمومی خوب به ریکاوری منتقل شد. در پیگیری بیمار عارضه‌ای از قبیل هماتوم، خونریزی، نکروز مشاهده نگردید (شکل ۸، صفحه ۶۵). در معاینه بیمار ۲ ماه بعد از عمل زخم کاملاً بهبود یافته بود (شکل ۹، صفحه ۶۵). ۱/۵ سال بعد از عمل پیگیری شده و عود تومور مشاهده نشد و بیمار براحتی قادر به راه رفتن میباشد (شکل‌های ۱۰ و ۱۱ صفحه ۶۵).

بحث:

انتخاب روش ترمیم در دفکت‌های پاشنه بستگی به سلامت عمومی بیمار، سن، وجود بافت‌های نرم و استخوانی سالم مجاور دارد و از بخیه اولیه زخم، ترمیم ثانویه، گرافت پوست، فلاپ‌های پایه‌دار موضعی و دوردست تا فلاپ آزاد متفاوت است. (۲)

با توجه به شبکه عروقی بسیار ظریف همراه عصب سوراخ که مسئول تغذیه شریانی و درناژ وریدی این فلپ است، این سؤال مطرح میگردد که آیا فلپ فوق را میتوان در اندام بیماری که سابقه سرمازدگی اندام تحتانی داشته و منجر به آمپوتاسیون قسمتی از دیستال پا گردیده است بکار برد؟ زیرا در برخی بیماران ممکن است این فلپ بهترین راه ترمیم نقائص پاشنه یا ثلث انتهائی ساق پا باشد. در این مقاله یک مورد از کاربرد موفقیت‌آمیز این فلپ در بیماری با سابقه سرمازدگی اندام تحتانی معرفی میشود.

معرفی بیمار:

مرد ۷۵ ساله‌ای بعلت ضایعه تومورال ناحیه پاشنه پای چپ به درمانگاه مراجعه نمود. تومور ناحیه پاشنه بصورت گل‌کلمی و به ابعاد ۵×۷ سانتیمتر و استخوان پاشنه را درگیر کرده و زخم عفونی و بدبو بود. (شکل ۲، صفحه ۶۴) نمونه برداری از ضایعه یکماه قبل از مراجعه سرطان اسکواموس گزارش شده بود. غدد لنفاوی قابل لمس در نواحی درناژ لنفاتیک اندام وجود نداشت. نبض‌های پشت‌پائی و درشت نئی خلفی قابل لمس بود. در معاینات قلبی ریوی مشکل قابل توجهی نداشت. علیرغم زخم تومورال ناحیه پاشنه قادر به راه رفتن و انجام کارهای شخصی خود بود. آزمایشات روتین خون، ادرار، گرافی قفسه صدری حدود نرمال گزارش گردید.

بعلت سابقه سرمازدگی تمام انگشتان اندام‌های تحتانی و قسمتی از انگشتان اندام فوقانی آمپوته شده بود. (شکل ۳، صفحه ۶۴) کف پاها و پاشنه از حدود ۱۵ سال قبل دچار اسکار ناشی از التیام زخم سرمازدگی بود. ضایعه تومورال پاشنه با حاشیه سالم برداشته شد (شکل ۴، صفحه ۶۴) و دفکت

در موارد کندگی پاشنه پا، ایجاد شده بعلت وضعیت آناتومیک عروقی خاص ناحیه پاشنه، بخیه کردن اولیه فلاپ کنده شده کافی نبوده و نکروز پاشنه در اغلب موارد اتفاق می افتد و در صورت امکان بایستی واسکولاریزه کردن بافت پاشنه انجام شود. (۳) در صورت عدم موفقیت این روش و در دفکت‌های ناشی از رزکسیون تومورها، یا آسیب‌های شدید پاشنه‌نیاز به ترمیم با فلاپ‌های مختلف وجود دارد.

پس از معرفی فلاپ‌های پوستی عصبی آقای ماسکوله فلاپ پوستی عصبی سورال را شرح داده که این فلاپ را همراه یا بدون فاشیای عمقی ساق میتوان بکاربرد. در مواردی که فاشیای عمقی ساق همراه فلپ نباشد گاهی نکروز انتهائی فلپ دیده شده است. (۴) این فلاپ بصورت فاشیا و چربی برای پوشش آشیل بکار رفته است. (۹) حتی در ساق پا باوریدهای واریسی نیز از این فلاپ استفاده شده است. (۸) بررسی آناتومیک ناحیه لاترال ساق‌پا نشان داده که شریان سورال طرفی ثابت و همراه عصب سورال قرار دارد و پرفوراتورهای شریان پروئثال در اطراف قوزک خارجی پا بصورت قوس عروقی با هم ارتباط دارند. (۵) کاربرد داپلر برای تعیین پرفوراتورهای فوق بکار رفته و در برخی گزارشات دقت برابر با بررسی کاداور داشته است. (۶) ما امکان استفاده از این وسیله را نداشته‌ایم. محل دنور فلاپ سورال با پدیکول دیستال در گزارشات ۲/۳ انتهائی ساق‌پا ذکر شده است. (۷) در بیمار فوق و برخی بیماران دیگر ما، نیمی از فلاپ در ۱/۳ پروکسیمال ساق قرار داشته است که به افزایش طول پدیکول فلاپ کمک می‌نماید.

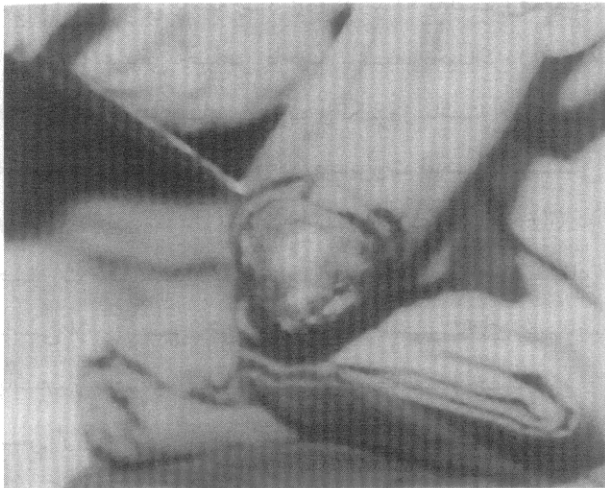
از مزایای فلاپ فوق میتوان به موارد زیر اشاره کرد: فدا نکردن عروق اصلی اندام، قابل انجام بودن در یک مرحله بدون جراحی میکروسکوپی و آسان بودن، عدم آسیب به اعصاب اصلی اندام. در موارد

انتخابی میتوان آنرا بصورت فلاپ حسی بکاربرد. (۱۰)

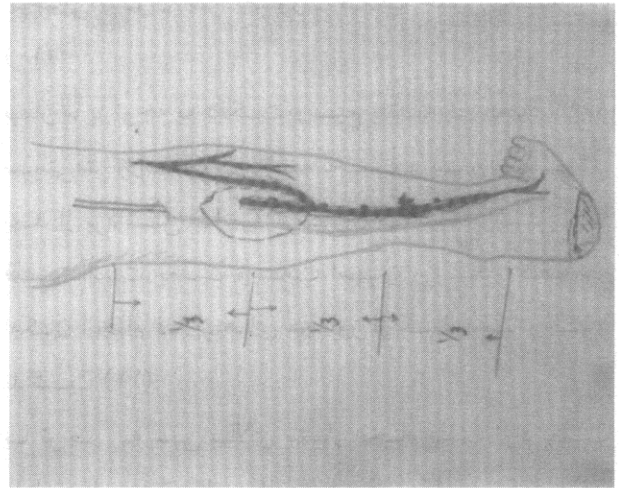
بیمار ما با توجه به دفکت وسیع پاشنه به ابعاد ۸×۱۲ سانتی‌متر و استخوان پاشنه لخت و بدون پوشش بعد از برداشتن ضایعه تومورال نیاز به پوشش با فلپ داشت. بعلت وسعت آسیب و اسکار کف پا امکان انجام فلاپ‌های مجاور از کف پا وجود نداشت (۱۱).

با توجه به سن بالای بیمار انجام فلپ آزاد بعلت طول عمل و آرتریواسکلروز عروقی با ریسک بالائی برای خود بیمار و فلپ همراه بود و به علت سن بالا استفاده از فلپ‌های پایه‌دار دوردست مثل فلاپ cross leg با میزان موربیدیتی بالا به علت بی‌حرکتی نسبتاً طولانی می‌توانست همراه باشد.

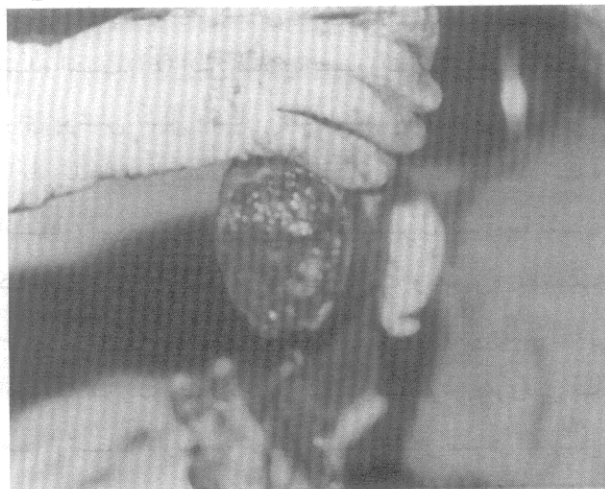
فلپ جزیره‌ای سورال با پدیکول انتهائی با توجه به یک مرحله‌ای بودن، زمان عمل کوتاه و عدم نیاز به جراحی میکروسکوپی جهت ترمیم دفکت انتخاب گردید و هرچند احتمال آسیب عروق ظریف تغذیه کننده فلاپ بعلت سرمازدگی قبلی و خطر وجود استعداد به انقباض عروقی مطرح بود، بطور موفقیت‌آمیزی انجام شد و چون مورد مشابه در بررسی گزارشات مشاهده نشد معرفی گردید.



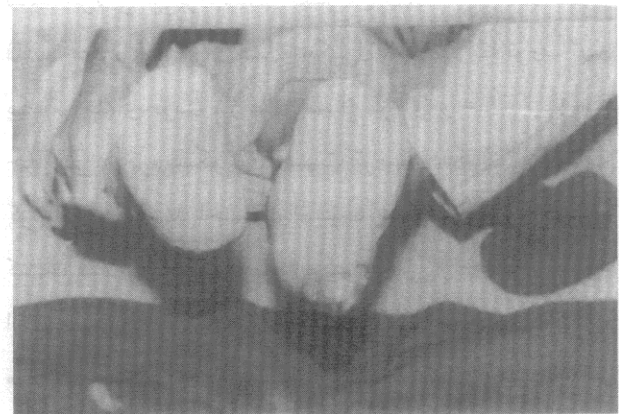
شکل ۴: طرح ماشیه تومور که برداشته شد و از نظر پاتولوژی نیز ماشیه‌ها پاک بودند.



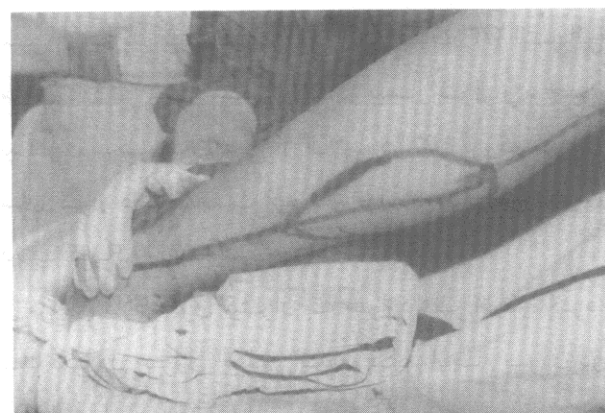شکل ۱: عصب سوراال و عروق ظریف اطراف آن که توسط پرفوراتورهای شریان پرونگال تغذیه میشوند و ورید صافن کوتاه که در مجاورت آن قرار دارد و در پایه فلپ قرار می‌گیرد.



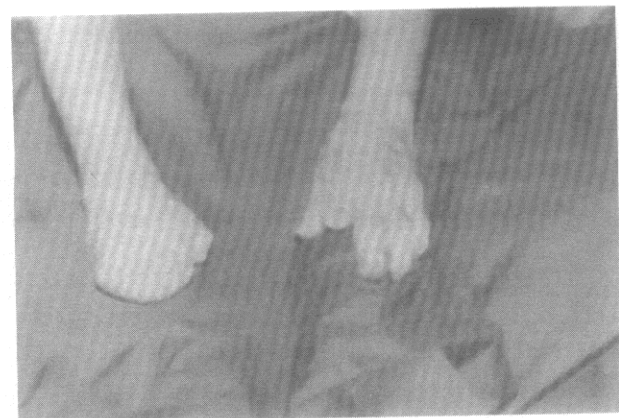شکل ۵: قسمتی از استفوان نیز همراه تومور برداشته شد که نیاز به پوشش فوری با بافت دارد.



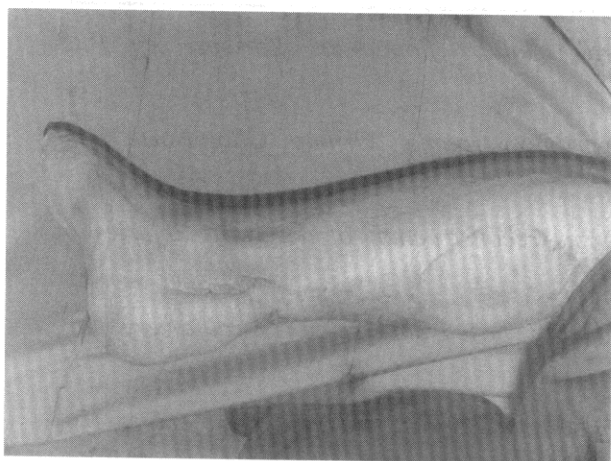
شکل ۲: کانسر پیشرفته نامیه پاشنه پا که تمام وسعت پاشنه را فرا گرفته است.



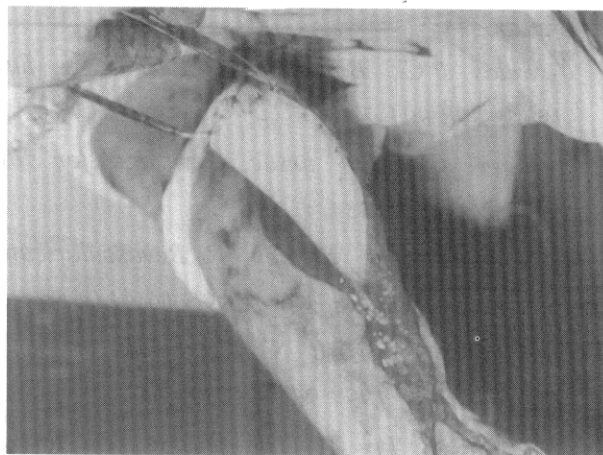
شکل ۶: طرح ریزی فلپ جزیره‌ای سوراال با پایه انتهائی در نامیه‌ای بین ۱/۳ پروکسیمال و میانی ساق پا دیده میشود.



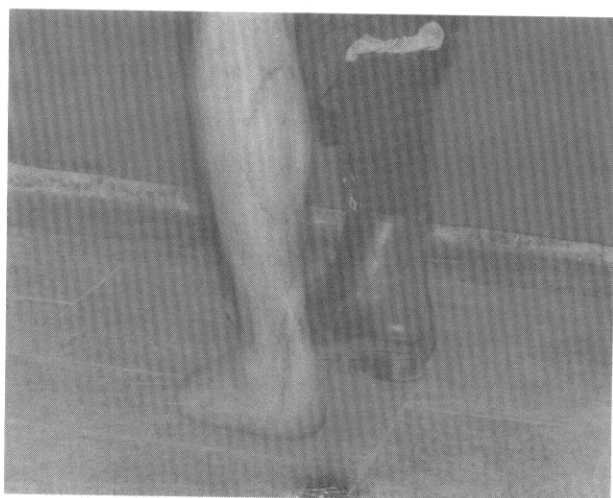شکل ۳: آمپوتاسیون انگشتان اندام فوقانی بیمار بعلت سرمازدگی دیده میشود.



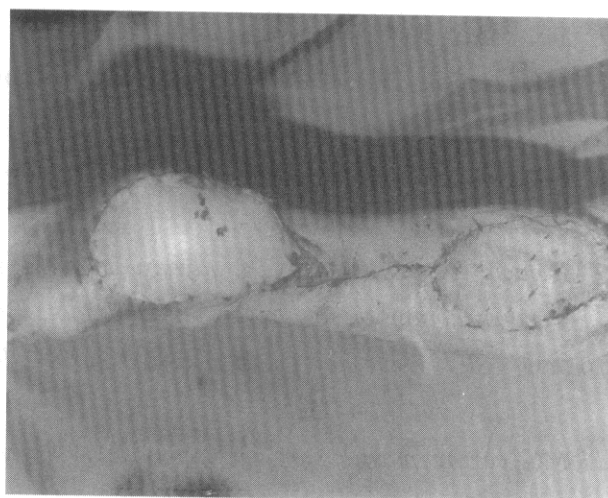
شکل ۱۰: یک سال و نیم بعد از عمل فلپ سالم و علائمی از عود ضایعه تومورال دیده نمی‌شود.



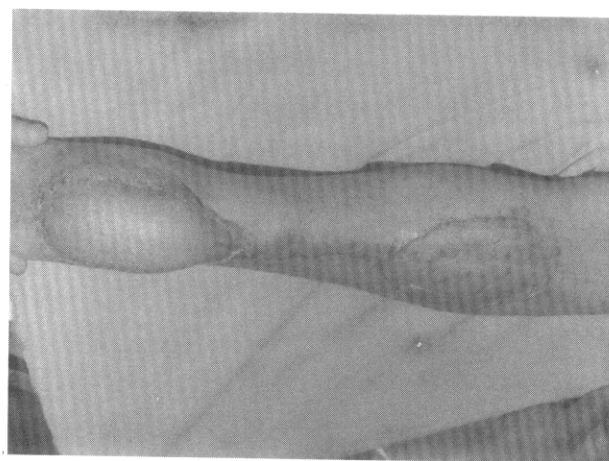
شکل ۷: تشریح عروقی پایه فلپ در نامیه دیستال ساق پا دیده می‌شود.



شکل ۱۱: بیمار به راحتی قادر به راه رفتن روی پاشنه بازسازی شده است.



شکل ۸: انتقال فلپ به نامیه پاشنه و گرافت ممل دهنده فلپ ملامطه می‌شود.



شکل ۹: ۲ ماه بعد از عمل، عارضه‌ای از قبیل نکروز فلپ یا عفونت، فونریزی دیده نشد.

REFERENCES:

1. Cavadas P.C., Bonanad E. Reverse – flow sural Island – flap in the Varicose leg. *PRS* 1996; 98:901-2
2. Attinger C. Soft tissue Coverage for lower extrimity trauma. *Orthop Clin North Am*, 1995;26 :295-334
3. Graf P, Kalpen Biemer E. Revascularisation Versus reconstruction of degloving injuries of the heel. *Microsurgery* 1995;16: 149-54
4. Hasegawa M, Torii S, Katoh H, et al. The distally based super ficial sural artery flap. *P.R.S Apr*; 1994;93(5):1012-20.
5. Li L, Li Z, Lix X. The reverse flow lateral sural cutaneous artery Island flap. *chung-Hva cheng Hsing shao shang wai Ko tsa chin*1995;11(1):23-5.
6. Miller JR, Potparic Z, Colen LB,et al. The accuracy of duplex ultrasonography in the planning of skin flaps in the lower extremity *P.R.S*.1995;95(7):1221-7.
7. De soras X , Torossian Jm, Perez irtiz N et al .Neurocutaneous flap of the external saphenovsherve. A safe, easy and fast procedure for covering loss of the ankle.*Ann chir plas Esthet*. 1996;41(2): 121 – 6.
8. Cadavas P.C.;Bonanad E. Reverse – flow sural Island flap in the varicose Leg (letter) *P.R.S* .1996t; 98(5):901-2.
9. Rajacic N, Darweesh M, jayakrishnan K, et al..The distally based superficial sural flap for reconstruction of the lower leg and foot. *Br j plast Surg*. 1996; 49(6):383-9.
10. Jeng SF, Wei Fc. Distally based sural Island flap for foot and ankle reconstruction. *P.R.S* .1997; 99(3):744-50.
11. MC carthy plastic surgery textbook .1990; vol. 6, ch 82. P: 4082 .
12. Masquelet, A.C. Romana. M.D. Skin Island flaps supplied by the vascular Axis of sensitive super ficial nerves. *Anatomic study and clinical exprience in leg P.R.S*.1992; 89:1115.