مجله دانشکده پزشکی — دانشگاه ملی ایران
سال اول — شماره چهارم صفحه ۲۸۳ — ۲۹٤

انژیوگرافی سلکتیو سلیاك در کیست هیداتیك کبدی و مقایسه آن باسنتی گرافی*

دکتر ذبیح‌اله ارنواز **

اگر کار کلینیسین باکمك گرفتن از تجسسات پاراکلینیکی منتهی میگردد باینکه بیمار مبتلی بکیست هیداتیك کبدی است انژیوگرافی میتواند تشخیص فوق را تائید نموده تعداد و وضع قرارگرفتگی آنها را درکبد روشن کند . بنابراین کمکی بسیار باارزش درگذاشتن اندیکاسیون جراحی و بخصوص نوع آن خواهد نمود .

بمنظور این بررسی شناخت نمای طبیعی انژیوگرافی کبدی درفاز شریانی و هپاتوگرافیك و همچنین آنومالیهای عروقی ضرورت داشته وبعلاوه بهتر است که بعلت همین انومالیها همواره انژیوگرافی مزانتریك فوقانی را نیز بطور سیستماتیك نزد این بیماران انجام داد . (وجود کیست هیداتیك در سایر اعضاء شکمی نیز شناخته خواهد شد) .

کلیشه‌های (۱ و۲ و۳ و٤ و٥ و٦) نمای طبیعی زمان عروقی و هپاتوگرافیك و اسپلنوگرافیك را نشان میدهد .

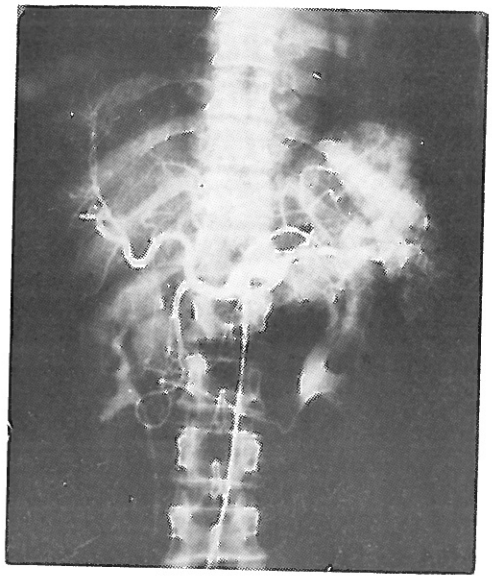

(۱) — انژیوگرافی سلکتیوسلیاك طبیعی

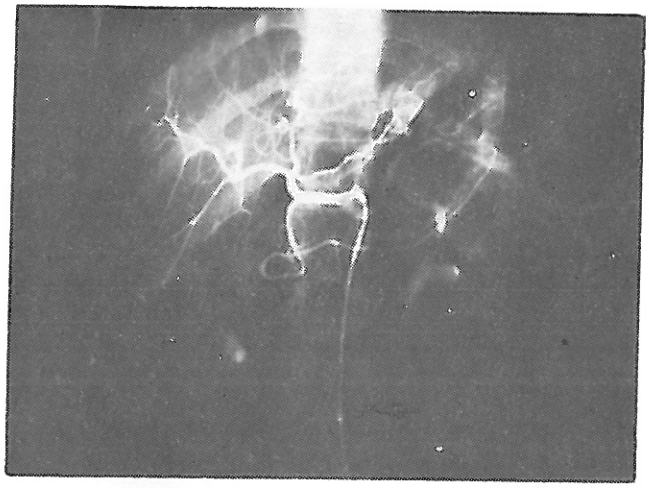

(۲) انژیوگرافی سوپرسلکتیوهپاتیك طبیعی

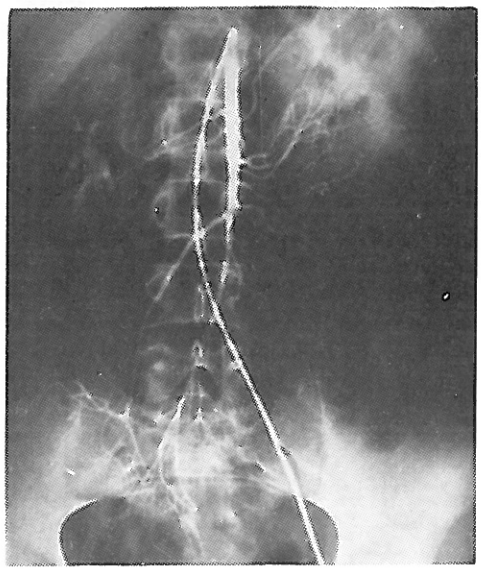

(۳) — انژیوگرافی سلکتیومزانتریك فوقانی طبیعی

---

* این مقاله توسط نویسنده در سومین کنگره رادیولوژی ایران — دردانشگاه اصفهان ارائه شده است .

** رئیس بخش رادیولوژی بیمارستان جرجانی — دانشگاه ملی‌ایران

(٤) ــ هپاتوگرام طبیعی

(٥) ــ اسپلنوگرام طبیعی

علائم انژیوگرافیك کیست هیداتیك کبدی

ــ کیست هیداتیك بشکل محیطی بسته و بدون سیستم عروقی و پر ازمایعی روشن است که دانسیته‌اش نزدیك به آب و مختصراً کمتر از دانسیته کبدیست .

غشاء یاپوششی آدوانسیل آنرا محدود نموده که در خارجش نسج کبدی قرارگرفته ، بنابراین درزمان شریانی نمائی تومورال بدون عروق و درزمان هپاتوگرافیك حفره‌ای را نشان خواهد داد که توسط خطی کاملا مشخص و محدود

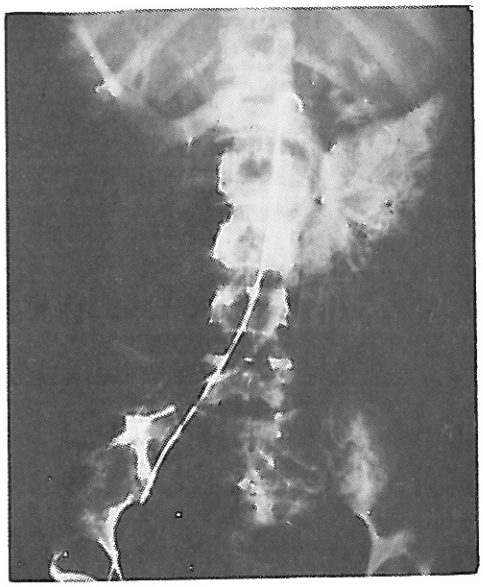

(٦) فازوریدی در دنباله انژیوگرافی
(ورید پورت و شاخه های داخل کبدی آن)

گردیده (علامت مختص کیست هیداتیك کبدی) این علامت گاهی از همان فازارتریولر قابل دید است . خط ذکر شده ظریف وباریك و قطری بین ۱ تا ۳ میلیمتر داشته و نادراست که تمام حفره را محدود نماید و نمای تومورال آن با تغییر مسیر شاخه های عروقی مجاور کیست که بشکل کشیدگی و انحراف قوسی شکل و از بین رفتن پیچ و خم طبیعی آنها مشخص میگردد .

در بعضی ا زانواع تغییرات مادرزادی عروق کبدی ممکنست علائمی نزدیك بزمان عروقی این انژیوگرافی داشته باشیم که باید شناخته شود و یا در لوب چپ کبد شریان شکلی کم و بیش کشیده میتواند نشان بدهد .

مثال دیگرشریان سیستیك وبخصوص‌فازپاریتوگرافی کیسه صفرا است که میتواند سبب اشتباه گردد .

در مواردی نیز ممکنست کیست هیداتیك بدون علائم انژیوگرافیك باشد باینمعنی که هرچه کیست بزرگتر و بمرکز کبد نزدیکتر باشد تغییرات رادیولژیك مشخصتر خواهد بود بنابراین در کیستهائیکه تمایل برشد بسمت خارج دارند علائم رادیولوژیك ناچیز و یا غیر قابل تفسیر است . عدم موفقیت بیشتر درکیست‌های لوب‌چپ است چه‌غالباً کیست Exteriorisé و حتی پدیکوله بوده و بعلت کمی قطر پارانشیم دراین لوب نمای حفره‌ای مورد نظر را بخوبی نشان نمیدهد و بهمین ترتیب است وقتیکه جانگزینی کیست در سطح قدامی یا خلفی لوب راست باشد .

اندیکاسیون (موارد استعمال)

ــ علائم کلینیکی ، بیولژیك و سنتی‌گرافیك تشخیص کیست هیداتیك کبدی را داده است دراینجا ارزش

انژیوگرافی برای تائید بیشتر و نشان دادن موقع و تعداد کیست یعنی راهنمائی هرچه بیشتر جراح درنوع عمل خواهد بود . بعنوان مثال وجود دوبل لوکالیزاسیون در لوبهای چپ و راست و یا وجود کیست هیداتیك طحالی همراه باکیست هیداتیك کبدی را میتوان درنظر گرفت .

ــ مجموع علائم کلینیکی و پاراکلینیکی بنفع یك بیماری هیداتیك است دراینجا انژیوگرافی جهت تکمیل بیلان قبل از عمل جراحی استچه نشان میدهد آیا کیست هیداتیك کبدی هم داریم یا خیر .

مواردیکه تفسیر انژیوگرافی مشکل است :

گاهی در مقابل تغییرات عروقی قرار میگیریم ولی علائم مشخصی راکه ذکر نمودهایم نشان نمیدهد .

ــ بعنوان مثال چرکی شدن کیست هیداتیك را نام میبریم .

دراینمورد قطر شریان هپاتیك و شاخه های آن ممکنست افزایش بیابند ، خط‌کدری که باید کیست را محدود کند ضخیم‌تر و نامنظم دیده میشود .

همین علائم را درآبسه کبدی نیز میتوان دید و تشخیص افتراقی مشکل و شاید غیر ممکن باشد .

ــ مثال دیگر آن وقتیستکه کیست بزرگی در لوب چپ کبدی داریم که جدار ضخیم آن بعوامل اناتومیك مجاور چسبیده باشد (دئدنم ، پانکراس ، کیسه صفرا و معده) سبب خواهدشد شریان گاسترو دئدنال نیز کشیدگی وانحراف پیدا کند و یا تنگی منفرد و یا متعددی را برروی شریان هپاتیك و اسپلنیك ببینیم . تغییرات ذکر شده را میتوان بیك پانکراتیت مزمن نسبت داد ولی اگر خط کدر محیطی همراه با یك ناحیه بدون عروق داشتیم و سنتی گرافی نیز با آن مطابقت نمود تشخیص کیست هیداتیك امکان پذیر خواهد بود .

ــ در مواردیکه کیست هیداتیك عمل شده کبدی داریم و علائم کلینیکی باقیمانده وبا بعد از زمانی مجدداً پیدا شده‌است و با علائمی بشکل درد هپاتیك ، تب و سندرمهای چرکی پیش آمده است علائم انژیوگرافیك بمانند آبسه کبدی خواهیم داشت .

حال چند مورد از موارد متعددی راکه در بخش رادیولوژی بیمارستان جرجانی داشته‌ایم بمنظور مقایسه نتایج انژیوگرافیك و سنتی‌گرافیك متذکر میشویم :

دوشیزه ل ــ ك ۲۳ ساله ، شغل عاف جمع‌کن متولد مشهد ــ ساکن تهران در تاریخ ۸ر۲ر۵۰ به‌بیمارستان‌جرجانی مراجعه مینماید .

علت مراجعه ــ درد سینه ، سرفه همراه با خلط و وجود غده‌ای در شکم است .

ناراحتیهای بیمار از یك سال قبل شروع شده ، باین ترتیب که بیمار احساس درد در قسمتهای مختلف قفسه سینه بدون انتشار خاصی نموده است ، درد گاهی همراه با تنگ نفس بوده و دو تا سه روز طول میکشد و بعد خود بخود بهبود میابد .

غده‌ایکه در سمت راست شکم بیمار وجود دارد از یکسال قبل پیدا شده بدون درد و روزبروز بزرگتر میگردد .

در یکسال گذشته بیمار شدیداً لاغر شده ، عرق زیادی میکند ولی تب و لرز نداشته است .

بیمار دچار ناراحتیهای گوارشی یا کلیوی نبوده و تحت معالجات سرپائی زیادی قرار گرفته است حدود ۶ ماه قبل در بیمارستان شاهرضا مشهد تحت عمل جراحی قرار گرفته و بطوریکه اظهار میدارد غده‌ای از ناحیه اپیگاستر خارج کرده‌اند که مربوط به کیست هیداتیك بوده‌است ولی علائم و ناراحتیها تخفیف نیافته است .

معاینه بالینی :

دختری است لاغراندام بوزن ۴۲ کیلوگرم و رنگ پوست طبیعی دارد .

درجه حرارت ۳۶٫۵ ــ فشار خون $\frac{۱۰۰}{۸۰}$ و تعداد نبض ۱۰۰ در دقیقه و تنفس ۱۵ در دقیقه است .

در معاینه قلب و عروق علامت بخصوصی وجودندارد.

در معاینه شکم رنگ پوست طبیعی ولی در خط وسط آثار عمل جراحی قبلی در زیر زائده گزیفوئید بسمت پائین دارد .

در ناحیه هیپوکندر راست برجستگی باندازه پرتقال وجود دارد که همراه باسیرکولاسیون کلاترال نمیباشد . لمس کبد کناره آن را ۴ سانتی متر پائین‌تر از لبه آخرین نشان میدهد .

برجستگی ذکر شده دارای قوام سفت میباشد .

طحال نیز ۲ سانتی متر بزرگتر از حد عادی بوده و سطح آن صاف و قوام سفت و لبه گردی دارد . اسیت وجود ندارد . ــ ادنوپاتی در معاینات قسمتهای مختلفه وجود ندارد نتیجه آزمایشات پاراکلینیکی که در تاریخ ۹ر۲ر۵۰ از بیمار بعمل آمده بقرار زیر است :

گلبول قرمز	۴۱۰۰۰۰۰ در میلی مترمکعب
گلبول سفید	۱۳۳۰۰ « «
نتروفیل	۶۰ در صد
ائوزینوفیل	۱۰ « «
بازوفیل	ــــ
لنفوسیت	۲۷ درصد
منوسیت	۳ «
هموگلوبین	۱۳/۳ گرم درصد
سدیمانتوسیون	$\frac{۶۰}{۹۵}$ میلی متر
قند خون	۰/۶ گرم در لیتر
اوره خون	۰/۲۸ « «
کلسترول	۱/۶ « «

پروتئین توتال	۷۳	« «
آلبومین	۳۳	« «
گلبولین	٤۰	« «
فسفاتازالکالین	۲/۳	میلی مول در لیتر
بیلی روبین توتال	۸/٦	میلی‌گرم در لیتر
مستقیم	۲	« «
غیر مستقیم	٦/٦	« «
سفالین کاسترول	منفی	
تست گرو	+ ۲	
تست تیمول	۳ واحد	
	۱۷ «	
	۱۲ «	
زمان پروترومبین	۱۳ ثانیه ۱۰۰ در صد	
تست کازونی	منفی	

نتیجه آنژیوگرافی سلکتیوسلیاك :

(کلیشه ۷) در فاز شریانی شاخه‌های داخل کبدی بطور قابل ملاحظه‌ای ازیکدیگر فاصله گرفته و شاخه‌های تحتانی مربوط به لوب راست تا خط ایلیاك پائین‌آمده‌است .

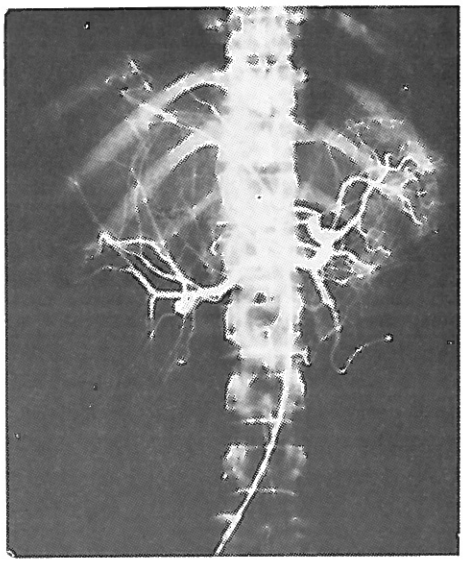

(۷) ــ انژیوگرافی سلکتیوسلیاك :
عروق داخل کبدی کشیده ، باریك و ازهم فاصله گرفته‌اند و تا خط ایلیاك پائین میآیند
شاخه گاستروئودنال درسمت چپ خط میانی وارانده شده است

این عروق انحناء طبیعی خودرا ازدست داده وبشکل خطوطی مستقیم وکشیده دیده میشوند .

شاخه گاستروئودنال از خط میانی چند سانتی متر گذشته وشدیداً بسمت چپ رانده شده‌است .

شریان اسپلنیك نمای طبیعی دارد .

درمرحله ارتریولر عروق کوچك اطراف توده‌های شفافی را داخل کبد فرار گرفته‌اند و در واقع این زمان نیز کم‌وبیش با علائمی که در زمان شریانی گفته شد مطابقت مینماید .

(کلیشه ۸) آنژیوگرافی مزانتریك فوقانی و انحراف آن را بسمت چپ بعلت فشار خارجی نشان میدهد .

در زمان وریدی بعداز ارتریوگرافی سلکتیوسلیاك و مزانتریك فوقانی وریدپورت و همچنین شاخه‌های داخل کبدی آن خوب مشخص شده ودیده میشود که از همدیگر فاصله گرفته‌اند .

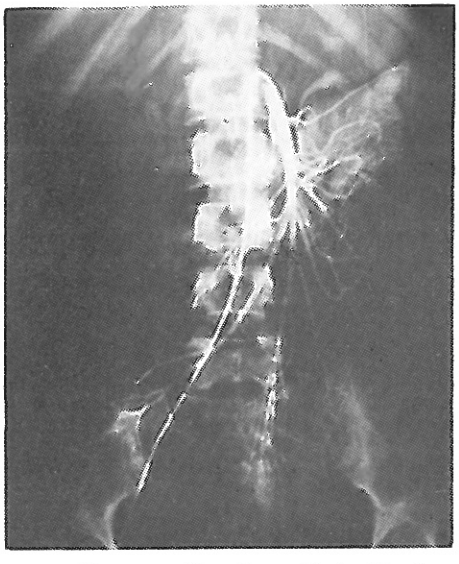

(۸) ــ مزانتریك فوقانی وانحراف شدید آن بچپ بعلت فشار خارجی

(کلیشه ۹) مرحله هپاتوگرام را نشان میدهد که بخوبی تعداد زیادی تصاویر حفره‌ای شکل بابعاد مختلفه کاملا مدور که توسط خطوطی در محیط محدود شده‌اند نشان میدهد .

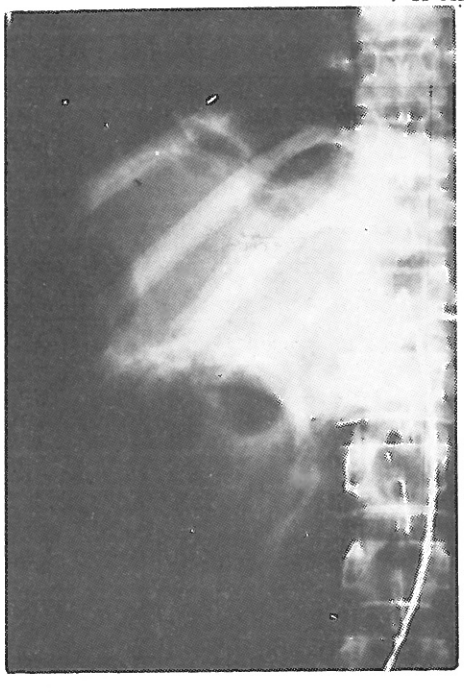

(۹) ــ فازهپاتوگرافیك : تعدادی حفره منظم و مدور بابعاد مختلفه با حدودی مشخص

(کلیشه ۱۰) در سنتی‌گرافی بطوری که تفسیر گردیده است یك نمای حفره‌ای شکل ذکر شده که ممکن است با یك کیست آبسه وبا تومور کبدی مطابقت نماید .

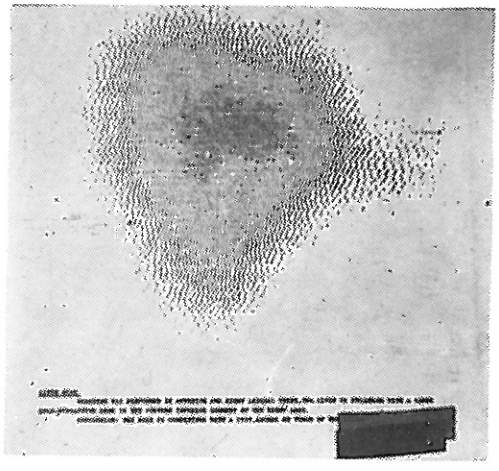

(۱۰) ــ سنتی‌گرافی کبد که در دوجهت انجام شده و نتیجه تفسیران : وجود یك کیست ، ابسه و یا توموری در کبد است

بیمار ۲ خانم و ــ پ ، ٤٥ ساله ــ شغل خانه‌دار ساکن تهران در تاریخ ۲۲ر۳ر۵۰ به بیمارستان فرحناز پهلوی مراجعه میکند .

علت مراجعه ــ بزرگی شکم و وجود تومور در نواحی اپیگاستروهیپوکندر وایلیاك راست بوده است .

تاریخچه بیماری ــ از ٥ سال قبل بیمار احساس غده‌ای در شکم مینماید ، ابتدا کوچك و فقط در ناحیه هیپوکندر راست احساس میشد ، ولی بتدریج بزرگ شده بطوریکه در حال حاضر بناحیه اپیگاستروایلیاك راست‌رسیده است .

در طی این مدت دردهای پراکنده‌ای بخصوص در هنگام بلند شدن اززمین در شکم داشته ولی در سابقه بیمار یرقان و یا تغییر رنگ ادرار و مدفوع و همچنین سابقه تب ولرز وجود نداشته است . در سابقه فامیلی مطلب قابل ذکری را بیان نمیکند .

معاینه بالینی :

خانمی است رنگ پریده بدون زردی ، لاغراندام علامت مشخصه‌ای روی پوست بدن ندارد ــ درجه حرارت فشار خون نبض وتنفس طبیعی است .

معاینه قلب وعروق تغییرات مرضی نشان نمیدهد .

معاینه شکم : شکم بیمار بزرگ و برآمده است در حالیکه‌رنگ پوستش طبیعی‌است در ناحیه اپیگاستروتوموری وجود دارد که در قسمت فوقانی ناف و ناحیه ایلیاك ادامه دارد این برآمدگی‌هیپوکندر راست‌درلمس باندازه یك‌نارنگی بزرگ بوده وسطح کبد لوبوله وقوام سفتی دارد .

طحال نیز کمی بزرگ میباشد ولی آسیت وجود ندارد وادنوپاتی دیده نشد .

نتیجه آزمایشات که درتاریخ ۲۵ر۳ر۵۰ از بیمار بعمل آمده‌است بقرار ذیل میباشد :

هموگلوبین	۱۰/۱ گرم درصد
هماتوکریت	۳۱ درصد
گلبول سفید	٦٥۰۰ در میلی‌متر مکعب
نوتروفیل	٥٦ درصد
ائوزینوفیل	۱۸ درصد
لنفوسیت	۲٦ درصد
سدیمانتاسیون	۷/۱۱ میلی‌لیتر
زمان سیلان	۱ دقیقه و ۳۰ ثانیه
زمان انعقاد	۹ دقیقه و ٥۰ ثانیه
قند خون	۱۰۷ میلی‌گرم درصد
اوره خون	٤۱ میلی‌گرم درصد
پروتئین توتال	۱۳ گرم درلیتر
آلبومین	۱/۸ گرم درلیتر
گلوبولین	۱۱/۲گرم در لیتر
بیلی روبین توتال	۰/۳ میلی‌گرم درصد
مستقیم	۰/۲ میلی‌گرم درصد
غیرمستقیم	۰/۱ میلی‌گرم درصد
سفالین کلسترول	+++
تیمول	۲/٦
	۲٥ واحد
	۱۲ واحد
کازونی	منفی
الکتروفوززپروتئین‌های خون	(۵۰/٤/۹)
آلبومین	۲۳ درصد
آلفا ۱ گلبولین	٤ درصد
آلفا۲ گلبولین	۱۳ درصد
بتاگلبولین	۷ درصد
گاماگلبولین	٥۳ درصد

رادیوگرافی ریتین (۵۰/٤/۷) تغییرات مرضی نشان نمیدهد .

رادیوگرافی کیسه صفرا با ماده خوراکی‌که درتاریخ ۷ر٤ر۵۰ بعمل آمده‌است طبیعی است .

(کلیشه ۱۱) نقاط متعددکلسیفیه درهیپوکندر راست خارج ازحدود کلیه نشان میدهد .

(کلیشه ۱۲) زمان شریانی که شاخه‌های داخل کبدی کشیده ازهم فاصله گرفته وتا داخل لگن پیش‌میروند و بعلاوه انحناء طبیعی خودرا ازدست داده‌اند .

شریان اسپلنیك نمای طبیعی دارد .

(کلیشه ۱۳) آنژیوگرافی سوپر سلکتیو که همان علائم قبلی را باوضوح بیشتری نشان میدهد .

(کلیشه ۱٤) فازارتریولر که بنظر میرسد شاخه‌های انتهائی به‌همان نقاط کلسیفیه منتهی میگردند .

(۱۱) ــ کلیشه از هیپوکندر راست که کالسیفیکاسیون‌های متعدد کبدی را نشان میدهد

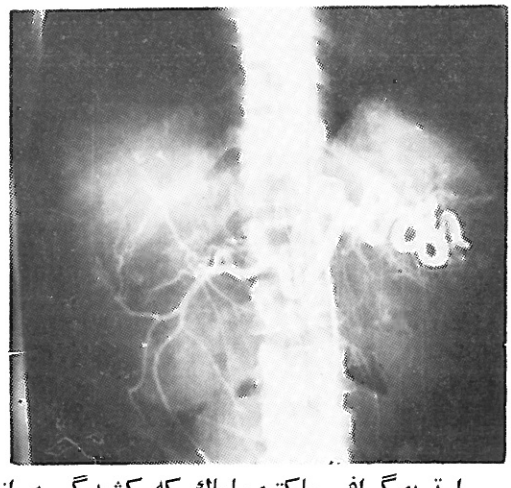

(۱۲) ــ آرتریوگرافی سلکتیوسلیاک که کشیدگی و از هم بازشدگی عروق کبدی وانحناء غیر طبیعی آنها را نشان‌میدهد.

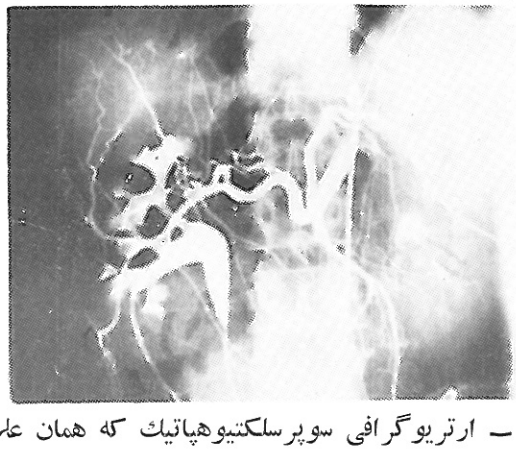

(۱۳) ــ آرتریوگرافی سوپرسلکتیوهپاتیک که همان علائم کلیشه شماره ۱۲ را با وضوح بیشتری نشان میدهد

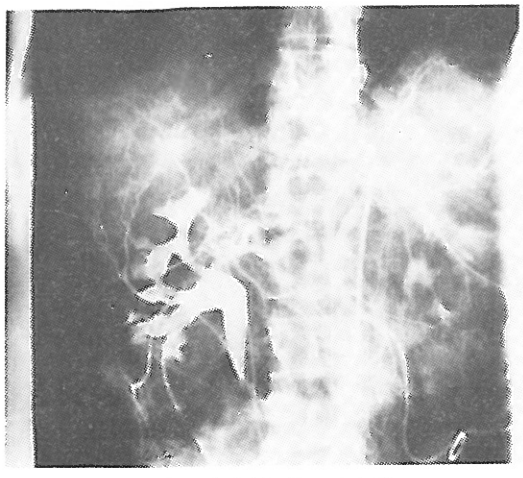

(۱٤) ــ زمان آرتریولر

(کلیشه ۱۵) که در فاز هپاتوگرام علائم بزرگ شدگی کبدبخوبی نمایان است نقاط کالسیفیه بهتر دیده‌میشوند ولی علامت مشخصی راکه مربوط به کیست هیداتیک یعنی پیدایش حفرات کاملا مشخص که توسط خطوطی کدر محدود گردیده باشند در اینجا نمی‌بینیم و بعکس هپاتوگرام غیر یکنواخت داریم .

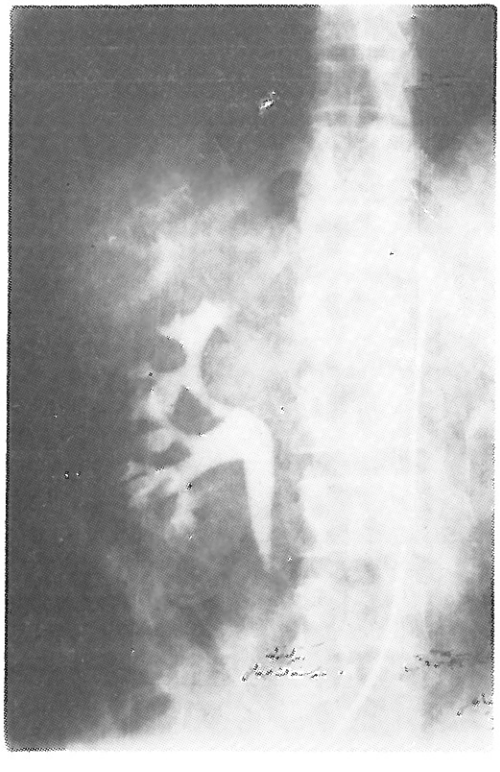

(۱۵) ــ هپاتوگرام که علائم هپاتومگالی همراه با کلسیفیکاسیون و نمای غیر یکنواخت نسج کبدی را نشان میدهد ولی تصویر حفره‌ای نمایان نیست

(کلیشه ۱٦) تفسیر سنتی گرافی عبارت است از تصاویر متعدد حفره‌ای شکل که میتواند نتیجه کیستهای متعدد و یا تومور متعدد داخل کبدی باشد .

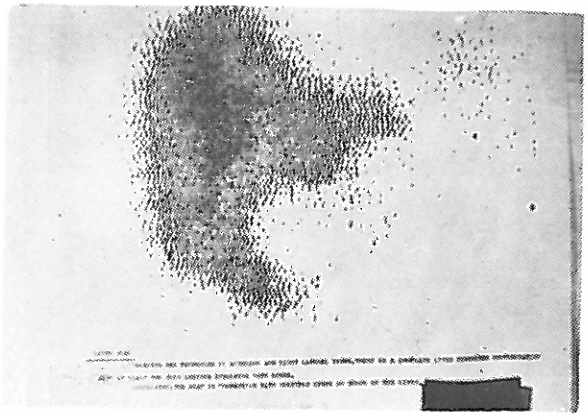

(۱۶) ــ سنتی‌گرافی علائم کیست و یا تومورهای متعدد را نشان میدهد

بیمار شماره ۳ آقای الف ــ ر ۲۴ ساله شغل مدیریت کافه رستوران ــ متولد میانه ساکن تهران تاریخ مراجعه ۲۸ر۲ر۵۰ دربخش داخلی بیمارستان جرجانی‌بستری شده است .

علت مراجعه درد ناحیه اپیگاستر .

تاریخچه بیماری ــ از ۱۴ سال قبل درد ناحیه اپیگاستر شروع شده که بطرف پهلوی راست انتشار مییابد، همراه درد حالت تهوع و استفراغ وجود نداشته واین درد ارتباطی با غذا خوردن یا گرسنگی بیمار ندارد از همان تاریخ سرپائی یا بستری در بیمارستانهای مختلفه تحت درمان قرار گرفته است که معالجات بدون اثر مانده‌است درسابقه شخصی مطلب مهمی ندارد و تا سال ۴۷ مشروبات الکلی میخورده است که از آن ببعد نیز از خوردن این نوع مشروبات خودداری کرده است . درسابقه فامیلی مطلب قابل ذکری را بیان نمیکند .

معاینه بالینی :

بیمار جوانی است بلند قد نسبتاً چاق با رنگ پوست طبیعی صورت کمی برافروخته که اثر درد در چهره بیمار نمایان میباشد وزن ۷۲ کیلوگرم تعداد ضربان نبض ، درجه حرارت ، تنفس و فشارخون طبیعی است معاینات قلب و عروق ودستگاه عصبی طبیعی است .

در معاینه شکم رنگ پوست طبیعی است ودرلمس قوام شکم نرم میباشد .

کبد باندازه ۸ سانتی متر از لبه دنده‌ها پائین‌تر است ولی قوامی طبیعی دارد وسطحش صاف میباشد .

طحال لمس نمیگرددآسیت و سیرکولاسیون کلاترال ندارد ناحیه اپیگاستر درلمس حساس میباشد .

علائم ادنوپاتی درناحیه مختلفه دیده نمیشود .

نتیجه آزمایشاتیکه در تاریخ ۲۹ر۲ر۵۰ از بیمار بعمل آمده است بقرار ذیل میباشد :

گلبول قرمز	۴۹۰۰۰۰۰ درمیلی‌مترمکعب
گلبول سفید	۸۰۵۰ » »
نوتروفیل	۷۰ درصد
ائوزینوفیل	۲ درصد
لنفوسیت	۲۸ درصد
هموگلوبین	۱۵/۷ گرم درصد
سدیمانتاسیون	۷/۱۱ میلیمتر
قند خون	۰/۶۶ گرم در لیتر
اوره خون	۰/۳۲ گرم در لیتر
سدیم خون	۱۵۲ میلی‌اکی‌والان درلیتر
پتاسیم خون	۳/۹ میلی‌اکی‌والان درلیتر
کلرخون	۱۰۵ میلی‌اکی‌والان درلیتر
پروتید توتال	۷۱ گرم درلیتر
آلبومین	۴۴ گرم درلیتر
گلبولین	۳۷ گرم درلیتر
تست تیمول	۳ واحد
سفالین کنترول	منفی
	۱۰۴ واحد
	۱۶۰ واحد

تست کازونی (۱ر۳ر۵۰)

راکسیون اولیه	++
ــ راکسیون ثانویه	منفی

آمیلاز ادرار ۲۴ ساعته (۲ر۳ر۵۰)

ــ حجم ادرار ۳۰۰ سانتی متر مکعب ، مقدار آمیلاز ۲۴۰ واحد در ۱۰۰ سانتی‌متر مکعب .

آزمایش وینبرگ (۴ر۳ر۵۰)

نتیجه آزمایشاتی که در تاریخ ۵ر۳ر۵۰ از بیمار بعمل‌آمده بقرار زیر است :

کنترول خون	۲ گرم در لیتر
سدیم خون	۱۴۴ میلی اکیوالان درلیتر
پتاسیم خون	۴/۵ میلی اکیوالان درلیتر
کلر خون	۱۰۲ میلی اکیوالان درلیتر
فسفاتازآلکالین	۱/۴ میلی‌مول در لیتر
بیلی روبین توتال	۸ میلی گرم درلیتر
بیلی روبین مستقیم	۴ میلی‌گرم در لیتر
بیلی روبین غیرمستقیم	۴ میلی‌گرم در لیتر

رادیوگرافی ریتین ، مری ، کیسه صفرا و معده و اثنی‌عشر طبیعی است .

(کلیشه ۱۷) تنه شریان هپاتیك ولوب راست کبد طبیعی است شاخه‌های مربوط به‌لوب چپ کبد بزحمت دیده میشودکه‌کشیده ومسیری مستقیم نشان میدهد .

(کلیشه ۱۸) فاز هپاتوگرام طبیعی است و تغییرات مرضی نشان نمیدهد .

جدار کیسه صفراکم وبیش نمایان شده است که نباید بایك کیست اشتباه شود .

(کلیشه ۱۹) تفسیر سنتی‌گرافی را نشان میدهد که کبد را طبیعی ذکر نموده‌اند .

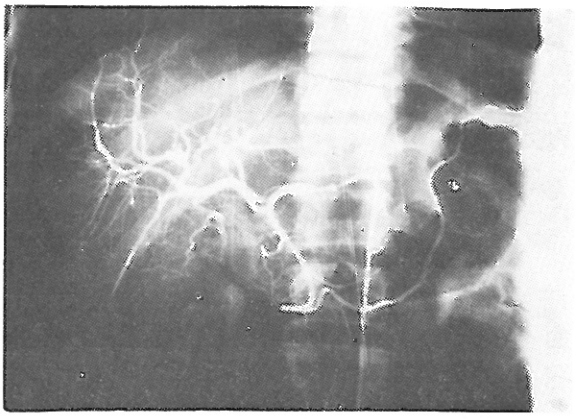

(۱۷) ــ ارتریوگرافی سوپر سلکتیو که شریان کبدی راست را طبیعی نشان میدهد ولی شاخه کبدی چپ مختصرا کشیده شده و انحناء طبیعی را ندارد .

(۱۸) ــ هپاتوگرام طبیعی : کدرشدن جدار کیسه صفرا بشکل خطی مدور و منظم که آنرا با یك کیست نباید اشتباه نمود

بیمار شماره ٤

آقای م ــ ب ۳۲ ساله متولد مشهد ــ ساکن تهران که درتاریخ ۱ر۳ر۵۰ در بیمارستان جرجانی بستری گردیده است .

علت مراجعه : درد شکم که بیشتر درناحیه اپیگاستر لوکالیزه است .

تاریخچه بیماری : در حدود ۲۰ سال قبل برای اولین‌بار بیمار دچار درد بسیار شدید در ناحیه اپیگاستر میشود ودرآن تاریخ مدت ۲۰ روز بستری میگردد و با بهبود نسبی مرخص وازآن پس به‌فواصل مختلف دردهائی

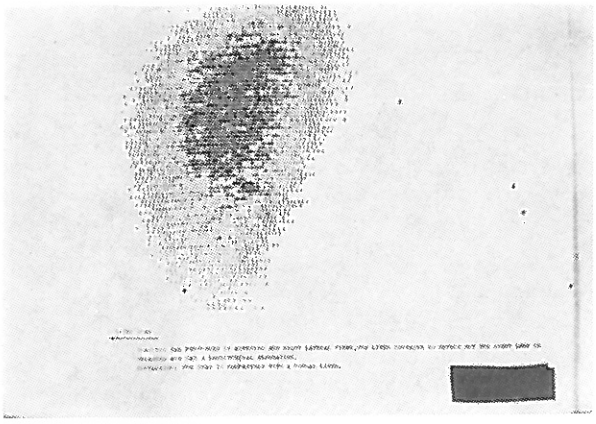

(۱۹) ــ سنتی‌گرافی که طبیعی تفسیر گردیده است

داشته است ولی این دردها مشخصات بخصوصی را همراه نداشته وارتباطی نیز باوضع غذا نداشته است .

از ٦ سال پیش دردها شدیدتر میشود و فعلا دو ماه است که دردها شدت بیشتری یافته بدرمانهای سرپائی جواب نمیدهند .

ازیکماه قبل دچار مختصر یرقان‌گردیده است .

درسابقه شخصی وفامیلی نکته قابل ذکری‌راندارد .

معاینه بالینی :

بیمار جوانی است با قد متوسط وکمی‌چاق چهره‌ای گندمگون وحالت عمومی خوب ، تعداد ضربان نبض ودرجه حرارت ، تنفس وفشارخون طبیعی است .

در معاینه قلب وعروق وسایر دستگاهها تغییرات مرضی دیده نمیشود .

در معاینه‌شکم قوام‌آن نرم اماآسیت وسیرکولاسیون کلاترال ندارد .

در لمس هیپوکندر راست بیمار احساس درد میکند لبه کبد باندازه سه‌سانتی متر از لبه دنده‌ها پائین‌تر و در ناحیه اپیگاستر قابل لمس است قوام‌کبد کمی سفت بوده سطح آن صاف میباشد .

طحال حس نمیگردد .

در ناحیه زیر بغل ، کشاله ران ، بالای ترقوه ادنوپاتی ندارد .

نتیجه آزمایشات :

رادیوگرافی ساده شکم (۱۷ر۳ر۵۰)

در ناحیه هیپوکندر راست تصویر مدور کلسیفیه با جداری کم و بیش نامنظم دارد که از نوع کیست‌هیداتیك کبدی بنظر میرسد .

رادیوگرافی معده واثنی‌عشر طبیعی است .

درکله سیستوگرافی کیسه صفرا وجود سنگ را نشان میدهد .

آزمایشات خون (۲۰ر۳ر۵۰)

هموگلوبین	۱۵/۷ گرم درصد
هماتوکریت	٤۸ درصد

گلبول قرمز	۵۲۰۰۰۰۰ درمیلیمتر مکعب
گلبول سفید	۷۸۰۰ در میلیمتر مکعب
نوتروفیل	۶۳ درصد
ائوزینوفیل	۶ درصد
بازوفیل	۱ درصد
لنفوسیت	۲۷ درصد
منوسیت	۳ درصد

(کلیشه ۲۰) آنژیوگرافی سلکتیوسلیاك را نشان میدهد که شاخه‌های داخل کبدی ازهمدیگر باز شده فاصله گرفته وکشیده میباشند و یکی از این شاخه‌ها که مربوط به‌لوب راست میباشد بسمت تصویر کلسیفیه در زیر دیافراگم میرود .

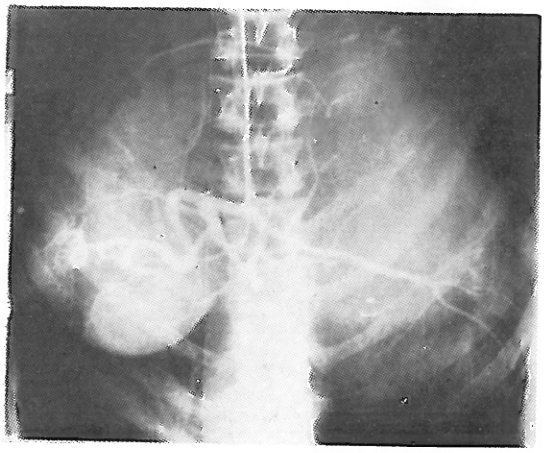

(۲۰) ــ ارتریوگرافی سلکتیوهپاتیك که علائم کشیدگی و از هم بازشدگی عروق و از بین رفتن انحناء طبیعی را نشان میدهد

(کلیشه ۲۱) زمان هپاتوگرام را نشان میدهد علاوه بر حفره‌ای که توسط خط کدری کلسیفیه در زیر

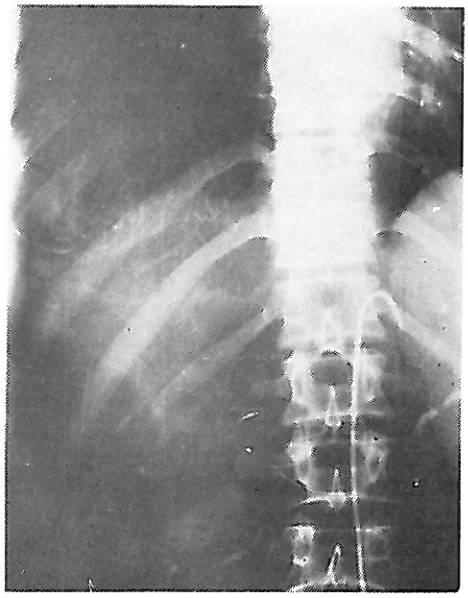

(۲۱) ــ هپاتوگرام که کلسیفیکاسیون خطی شکل زیر کبدی را نشان میدهد همراه با دو تصویر حفره‌ای شکل بزرگ

دیافراگم محدود گردیده است یك تصویر حفره‌ای شکل بزرگ در قسمت تحتانی خارجی کبد دیده میشود وکلیه‌راست نیز بسمت پائین کشیده شده‌است .

(کلیشه ۲۲) تفسیر سنتی‌گرافیك وجود یك کیست رادرلوب راست کبد ذکر نموده‌است .



(۲۲) ــ سنتی‌گرافی که وجود یك کیست و یا تومور در لوب راست را نشان میدهد

نتیجه :

دربیمار شماره ۱ آنژیوگرافی و علائم مربوط به آن تعداد زیادی کیست هیداتیك با علائم محرز ومشخصه را نشان میدهد درحالیکه سنتی‌گرافی وجود فقط یك‌تصویر را که ممکن است از نوع کیست ، آبسه ویا تومور باشد ذکر نموده است .

در بیمار شماره ۲ درواقع آنژیوگرافی وجود کبدی بزرگ باهپاتوگرام غیر یکنواخت را میدهد بدون آنکه علائم محرز وجود حفره یا خط کدر اطراف را داشته باشد این تصاویر همراه با نقاط کلسیفیه در کبد سه‌احتمال را پیش آورد (کیست هیداتیك ؟ هپاتوم ؟ انژیوم ؟) ولی سنتی‌گرافی وجود تصاویر متعددی را نشان داده است که ممکن است مربوط به‌کیست و یا تومور کبدی باشد .

در بیمار شماره ۳ آنژیوگرافی وجود باحتمال قوی یك‌کیست را درلوب چپ نشان داده‌است درحالیکه در سنتی‌گرافی کاملا طبیعی بوده‌است .

در بیمار شماره ٤ آنژیوگرافی وجود حداقل دو کیست بزرگ را باعلام محرز کیست هیداتیك نشان‌میدهد درحالیکه سنتی‌گرافی وجود یك‌حفره‌ای راکه ممکن است کیست یا توموری باشد ذکر مینماید .

تمام این بیماران مورد عمل جراحی قرارگرفته‌اند که نتیجه‌اش نشان دادن ارجحیت آنژیوگرافی سلکتیوسلیاك نسبت به‌سنتی‌گرافی میباشد .

در بیمار شماره ۱ تعداد زیادی کیست هیداتیك وجود داشته است .

در بیمار شماره ۲ در واقع آنژیوگرافی علائم سخت مشکوك به‌وجود کیست هیداتیك را نشان میدهد ولی تشخیص انژیوم و هپاتوم را نیز نمیتوان رد نمود درحالیکه

در جراحی تعداد زیادی ازکیست هیداتیك مشاهده گردیده است . باحتمال قوی این نمای رادیولژیك مربوط بکیست انفکته ویامرده است ودرسنتی‌گرافی نیز وجود تعدادمتعددی از پروسسوس داخل کبدی را می‌بینیم . در دو مورد آخر نیز عمل جراحی نتیجه انژیوگرافی را تائید نموده است .

بطور کلی میتوان نتیجه گرفت که آنژیوگرافی یك وسیله تکمیلی بوده ودر تمام مواردی که سنتی‌گرافی حفره‌ای را درکبد نشان داده ولی باوجود درنظر گرفتن علائم کلینیکی نیز علت آن مشخص نگردیده است متدهای آنژیوگرافیك بسیار باارزش بوده ودراکثر موارد اجازه میدهند که علت ضایعه را مشخص نموده وخوش‌خیمی یا بدخیمی آنرا معلوم کنیم ، ولی نتیجه بدست آمده ازاین‌هم بیشتر است . باین معنی‌که محل دقیق ضایعه و احتمالا تعداد آن و همچنین آثار یا جایگزینی آن را در اعضاء دیگر نشان خواهد داد .

نگاهی بآنچه که گفته شد ارزش و اهمیت شایان متدهای آنژیوگرافی سلکتیوسلیاك و مزانتریك فوقانی ودر صورت امکان متد سوپرسلکتیورا نشان میدهد .

با پیشرفت تکنیك و بدست آمدن امکانات بیشتر انجام این امتحان بسیار آسانتر شده است و چنانچه ازنظر کلینیکی اشکال درانجام این امتحان وجود نداشته باشد بایستی در ردیف امتحانات روزمره بخشها درموردبیماریهای کبدی قرار گیرد .

همچنین قبل از هر عمل جراحی روی کبد یا مجاورت آن این امتحان را میتوان انجام داد وبدین ترتیب راهنمائی باارزشی جهت جراح و عملی کردن دقیق کارش خواهد بود .

در مورد دقیق بودن نتایج حاصله ازاین امتحانات درصورتیکه بخوبی انجام شده باشد جای هیچگونه بحثی نیست بخصوص درمرحله هپاتوگرام‌که علائم مخصوص کیست‌های هیداتیك بوضوح تشخیص داده میشوند .

نکته‌ایکه بایستی بآن توجه داشت اینست که کیستهای هیداتیکی که در لوب چپ قرار دارند بعلت‌کمی عروق این لوب در فازانژیوگرافیك و هپاتوگرافیك مسائل مشکلی را ازنظر تشخیص پیش میآورد مخصوصا درمواردیکه کیست هیداتیك Exteriorisé نیز باشد .

در مواردی‌که شریان‌کیسه صفرا خوب پرشود جدار کیسه صفرا دیده میشودکه نباید آنرا با یك کیست‌هیداتیك کبد اشتباه نمود .

همانطور که قبلا مشخص گردید مواردی وجود داشت که نتیجه امتحان سنتی‌گرافی یك‌کبد طبیعی و یایك تصویر حفره‌ای را نشان داده بود در حالیکه امتحان آنژیوگرافی نتیجه‌ای مثبت داشته و اغلب کیستهای متعدد کبدی بوضوح کامل قابل دیدند بعلاوه باید توجه نمود در مواردی که سنتی‌گرافی مثبت نیز میباشد تشخیص افتراقی بین یك‌کیست ، آبسه یا تومور خوش‌خیم کبدی را نمیتوان داد ، در حالیکه در آنژیوگرافی این تشخیص‌های افتراقی امکان‌پذیر میباشند .

نکته مهمی که بایدذکرکرد اینست‌که درسنتی‌گرافی عملا کنتراندیکاسیون وجود ندارد در حالیکه در مورد بعضی از بیماران آنژیوگرافی را نمیتوان بکاربرد وشاید این موضوع تنها نقطه ضعف این متد باشد .

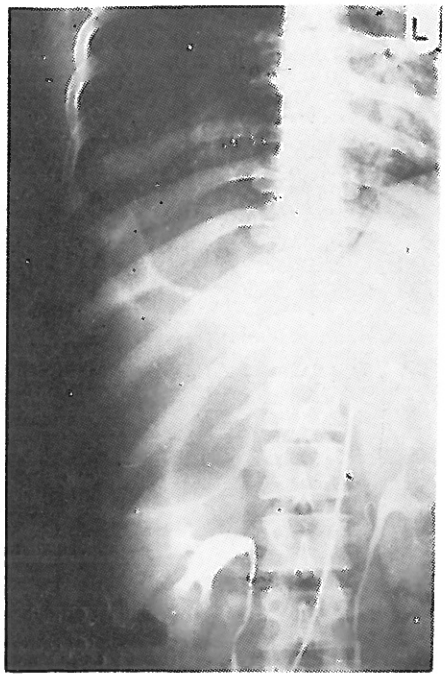

(۲۳) ــ هپاتوگرام که پس از تزریق ماده حاجب وجود کیستهای متعدد را بخوبی نشان میدهد

آنچه که در کلیشه شماره ۲۳ نشان داده میشود نتیجه طریقه‌ایستکه در بیمارستان جرجانی بکار میبریم بدینمعنی که پس از اتمام متد معمولی انژیوگرافی سلکتیوسلیاك برای بهتر نمایان کردن تصاویر مربوط به هپاتوگرافی حدود ۳۰ تا ٤۰ سانتی‌متر مکعب از ماده حاجب را بادست درکاتتریکه درداخل سلیاك است تزریق نموده هر ۳ دقیقه تا ۱۰ دقیقه رادیوگرافی ساده انجام میدهیم .

نتیجه‌ایکه گرفته میشود بسیار گویا بوده وتشخیص تعداد ، ابعاد ، محل وجایگزینی کیستها آسانتر میشود بخصوص که فرصت انجام رادیوگرافیهای ابلیك و نیمرخ را نیز خواهیم داشت .

این متد را شاید بتوان در سرویسهائیکه فاقد سریوگرافی سریع میباشند نیز انجام داد واز اطلاعاتیکه خواهد داد بهره‌ور گردید .

Résumé

Les explorations artériographiques des kystes hydatique du foie et sa comparaison avec la scintigraphie hepatique

L' auteur présent quatre cas de quarante six cas d'angiographie coeliaque et mesentrique supérieure en portant son attention sur les resultats obtenus de cet examen et de la scintigraphie hépatique et le resultat operatoire.

Sur trois cas le resultat obtenu par l'angiographie correspond au resultat chirurgical tandis que la scintigraphie était normale ou présentait un seul image lacunaire.

(Kyste, Abcés ou Tumeur)

Donc la superiorité presque absolue de l'angiographie est évident surtout qu én mêmes temps on peut étudier des autres organes abdominales et on indique s'il y a d'auters locations.

D' autre part il fait l' injection a la main de 30 cc a 40 ccdu produit opaque par le catheter aprés avoir fini l'examen d' angiographie standard.

En faisant des clichés chaque trois minutes, en incidences de faces, obliques et en profil.

Ce qui est faisable mêmes dans les service où on ne posséde pas de seriographie rapide.

Par ce procéde on obtient un temps hepatographique de trés haut valeure.

En sommes on peut dire que l' exploration angiographique est le complément logique de tout lacune scintigraphie hépatique, dont la cause nápparait pas à la lueur du contexte clinique.

Elle permet de préciser, le plus souvent, l' étiologie de cette lacune, sa nature benigne ou maligne mais son intérêt dépasse de loin ce seul but diagnostique.

En nous renseignant avec certitude sur la localisation du processus, sur sa multiplicité eventuelle, sur l' envahissement possible des organes voisins et en nous fournissant une cartographie vasculaire exacte, elle est en effet le prélude, à notre sens obligatoire, d'une eventuelle intervention et constitue pour le chirurgien un guide precieux pour poser les indications et choisir un protocole opératoire.

REFERENCE

1. Annales de radiologie, Numero VII-VIII, 1969.
2. Radiology, January 1965, Volume 84, Number 1.
3. Odman, P. : Percutaneous Selective Angraphy of the main branches of the Aorta. (Preliminary Report). Acta Radiol. 45:1-14, January 1956.
4. Odman, P. : Percutaneous Selective Angiography of Coeliac Artery. Acta Radiol., Suppl. 159, 1958.
5. Baum, S., Martin, R. D. and R.H. : Respiratory Stereoscopy in Abdominal Angrapny: Asimple, inexpensive method. Radiology 83:1013, 1015, December 1964.
6. Baum, S. and Abrams, H. L. : AJ-Shaped catheter for retrograde catheterization of tortuous Vessels. Radiology 83:436-437, September 1964.
7. Michels, N.A. : Blood supply and Anatomy of the Upper Abdominal organs with a descriptive Atlas. Philadelphia, J. B. Lippincottgo, 1955.
8. Bierman, H.R., Kelly, K.H. and Byron, R.L., J.R. : Hepatic Arteriography. In Angiography, Ed. by H.L. Abrams. Boston, Little, Brown Go., 1961, pp. 641-651.
9. Olsson, O. : Angiographic Diagnosis of an Islet Cell Tumor of the Pancreas. Acta chir. Scandinav. 126:346-351, October 1963.
11. Kahn, P. and Abrams, H.L. : Interior Mesenteric Arterial Patterns: An Angiographic Study. Radiology 82:429-441, March 1964.
12. Evans, J. A. : Specialized Roentgen Diagnostic Technics in the investigation of Abdominal Disease. Annual Oratio in Memory of Clarence Elton Hufford, 1893-1958. Radiology 82.579-593, 1964.
13. Acta Radioica, Vol. 3, 1965.
14. Grays Anatomy. Thirty-third Edition, 1964. Edited by D. V. Davis and F. Davies.
15. Radiology, April 1965, Volume 64, Number 4.
16. Anbe, D. T., Smith, R. F., Patton, R.B. and Monto, R.W. : Primary Hepatoma with Apparent Successful Surgical Resection. Ahch. Int. Med. 111:10-15, January 1963.
17. Bonte, F. J., Krohmer, J. S., Elmendorf, E.,

Presley, N. L. and Andrews, G. J. : Scintillation Scanning of the Liver. II. Clinical Applications. Am. J. Roentgenol. 88:275-288, August 1962.

18. Brust, R. W., JR. and Gonlon, P. G : Roentgenologic Manifestations of primary hepatoma with particular reference to some unusual Cholecystographic findings. Am. J. Roentgenol. 87:777-786, April 1962.
19. Edmondson, H. A. : Tumors of the Liver and Intrahepatic Bile Ducts. Atlas of Tumor Pathology, Sect. 7, fasc. 25. Washington, D.C., Armed Forces Institute of Pathology, 1958.
20. Ellas, H. : Carcinoma of the Liver in Man. In the Liver: Morphology, Biochemistry, Physiology. Vol. II. ed. By C. Rouiller. New York, Academic Press, 1963.
21. Harper, P. V., Lathrop, K.V., McCardle, R. G. and Andros, G. :The use of Tc 99m as pertechnestate for Thyroid, Liver, and Brain Scanning. Second Internat. AEC Symposium on Medical Radioisotope Scanning, Athens, Greece, April 20-24, 1964.
22. McAfee, J. G. Scanning of the liver, Mediastinum and Kidney. In Progress in Medical Radiosotope Scanning Proceedings of a Symposium at the Medical Division of the Oak Ridge Institute of Nuclear Studies, Oct. 22-26 1962, ed. by R. M. Kniseley, G. A. Andrews, and C- C. Harris. Washington ,D.C., Office of Technical Services, U.S. Dept. of Commerce.
23. Patton, R. B. and Horn, R. C., JR. : Primary Liver Carcinoma: Autopsy Study of 60 Cases. Cancer 17: 757-768, June 1964.
24. Riley, R. S. : Personal communication, 1964.
25. Schatzki, R. : Roentgenological Diagnosis of Primary Carcinoma of the Liver. Am. J. Roentgenol 46:476-483, October 1941.
26. Wagner, H. N., Jr., McAfee, J. G. and Mozley, J. M. : Diagnosis of Liver Disease by Radioisotope Scanning Arch. Int. Med. 324-334, March 1961.