مجله دانشکده پزشکی ـ دانشگاه ملی ایران
سال هفتم ـ شماره سوم ـ صفحه ۱۳۵ ـ ۱۲۳

Medical Journal
National University of Iran
Vol. 7 No. 3 P. 123 – 135

کیست و آمفیزم مادرزادی ریه*

دکتر محمد حسین مرندیان ** دکتر حمید معلم ** دکتر حسین نجم آبادی
دکتر محمد رخشان *** دکتر مرتضی لسانی **

مقدمه :

نزد کودکی که با نشانه های بالینی نارسائی تنفسی و نشانگان پرتونگاری پرهوائی قسمتی از ریه مراجعه میکند ، اولین سئوال دربارهٔ ماهیت این پرهوائی مطرح میگردد که آیا این پرهوائی برای جبران آتلکتازی قسمتی از ریه بوجود آمده و یا اینکه پرهوائی اولیه است و آتلکتازی در اثر فشار سگمانهای متسع بوجود آمده است (۹) . اقدامات درمانی دردوحالت فوق کاملا" متفاوت هستند . در پرهوائی اولیه گاهی عمل جراحی لازم میگردد ، درحالیکه پرهوائی جبرانی به درمانهای پزشکی احتیاج دارد . برای افتراق این دوعارضه تجزیه وتحلیل شرح حال ونشانه های بالینی پرتونگاری حائز اهمیت است . ولی باید دانست که بعضی از اتیولوژیهای پرهوائی وآتلکتازی مشترک میباشند (عفونت وجسم خارجی) وتشخیص همیشه آسان نیست . بزرگ شدن نیمه قفسه صدری وجابجاشدن قلب و مدیاستن به سمت مقابل و پائین رانده ـ شدن دیافراگم در پرهوائی اولیه دیده میشوند (۹) .

چنانچه پرهوائی اولیه تائید شود در اینجا دومین پرسش درمورد اتیولوژی این پرهوائی پیش میآید . اختلالات تهویه هوائی (وانتیلاسیون) درشرایط مختلف مانند آمفیزم ، کیستهای مادرزادی ، نشانگان Sweyer-James , McLeod وپنوماتوسلهای عفونی دیده میشود (۳۵) . درکودکان مهمترین مسئله تشخیص افتراقی نابهنجاریهای مادرزادی ازکیستها وپنوماتوسلهای اکتسابی میباشد (۴۰) . بیماریهای عفونی دستگاه تنفس گاهی با پنوماتوسل وآمفیزم لوبر همراه هستند و گاهی اختلال تهویه هوا ماهها بعد از رفع عفونت اولیه بوجود میآید ، لذا بررسی پیشینه عفونی در این موارد بسیار مهم است (۳۵) .

مسئلهٔ سوم این است که آیا نشانگان نارسائی تنفسی در اثرفشار برعروق بزرگ و قسمتهای دیگر ریه بوجود آمده ویاگرفتاری منتشر ریوی همزمان باپرهوائی موضعی ریه وجود دارد (۱۹) .

در شکل اول درمان جراحی و در حالت دوم درمان فقط پزشکی خواهد بود (۱۹) .

مجموعهٔ این مسائل در شرح حال بیمارانی که معرفی میگردند منعکس است .

---

* این مقاله در شمارهٔ نوامبر ۱۹۷۸ مجله Le Revue de Pediatrie به چاپ رسیده است .

** بخش کودکان مرکز پزشکی آموزشی و درمان لقمان الدوله ادهم .
*** بخش آسیب شناسی مرکز پزشکی آموزشی و درمان لقمان الدوله ادهم .

بیمار اول :

مژگان پ . ۹ ماهه ، دختر ، فرزنداول از یک‌خانواده تک‌فرزندی ، بعلت : سرفه ، بیقراری وتنگی‌نفس که از شب قبل ازمراجعه شروع شده و هنگام مراجعه به‌بیمارستان‌تشدید یافته بود بستری گردید .

در سابقهٔ شیرخوار حملات حاد سرفه را بعداز تلقیح نوبت‌اول واکسن DPT درچهارماهگی ذکر میکنند وبهمین علت از ادامهٔ تلقیح واکسن منصرف شده‌اند .

درامتحان ورودی کودک‌بی‌قرار بنظر میرسید ، تنفس شکمی و همراه با رتراکسیون زیردنده و بالای جناغ و زمان بازدم‌طولانی‌تراز زمان دم بود . تعداد تنفس ۸۰دردقیقه و سمت چپ قفسه صدری دردق پرصدا بنظر میرسید .درسمع ویزمنتشرهردو ریه وجود داشت ، کبدحدود ۳ ـ ۲سانتیمتر از زیر لبهٔ دنده تجاوز مینمود .

در پرتونگاری تصویر روشنی در نیمه‌فوقانی ریه چپ دیده میشد که از مدیاستن فوقانی و قدامی به سمت راست تجاوزمیکرد . تاروپودریوی درنصف فوقانی ریه چپ کم‌شده بود . تراکم‌نسج‌ریه درقاعده ریه چپ اندکی بیشتر ازطبیعی بنظر میرسید . دنده‌ها در این سمت از هم فاصله گرفته و دیافراگم بسمت‌پائین‌جابجاشده‌بود . در ریه راست‌عارضه‌ای وجود نداشت **(شکل ۱ و ۲) .**

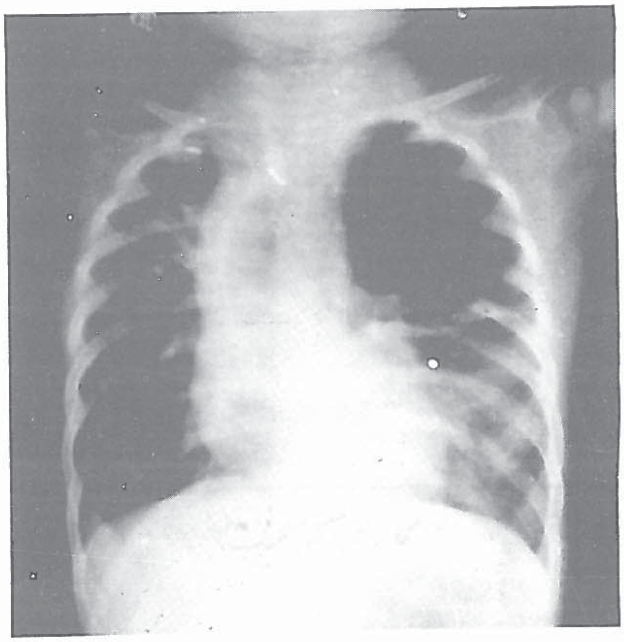

شکل (۱) : مژگان پ . پرهوائی شدید قله ریه چپ با فتق ترانس مدیاستینال .

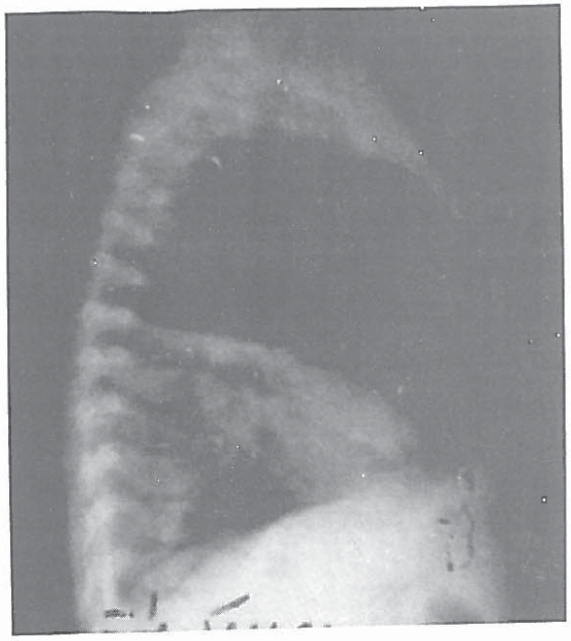

شکل (۲) : مژگان پ . پرهوائی شدید ریه با برجسته شدن استرنوم .

کودک‌شیرخوار تحت درمان با آمپی‌سیلین و گلوکز ـ اسیلین ۱۰۰ میلی‌گرم ، به ازاء هرکیلوگرم وزن قرار گرفت و دگزامتازون به مقدار کم و بمدت سه روز به درمان فوق اضافه شد .درمان‌آمپی‌سیلین وگلوکزاسیلین‌به مدت‌یک‌هفته و سپس گلوکزاسیلین تنهابه مدت ۱۰ روز ادامه داده‌شد .

بتدریج حال بیماربهترشد و رآلهای‌مرطوب وبرنشیک از بین رفت ، ولی‌صداهای‌حبابچه ای‌در قله ریه چپ‌شنیده نمیشد . دو هفته بعداز بستری شدن در بیمارستان بثورات سرخکی ظاهر گردید . پس‌از بهبود سرخک در قاعده ریه چپ رآلهای کرپیتان و گاهی ویز شنیده میشد و در قله ریه چپ صداهای حبابچه ای بگوش میرسید .

بیماربابهبودی‌بالینی ولی‌باتصویر پرتونگاری‌پرهوائی قله ریه چپ‌مرخص شد و والدین بیمار با انجام آزمایشهای آندوسکپیک مخالفت کردند .

در پرتونگاری کنترل که در۵۶/۱۰/۵ (سه سال‌بعد) انجام گرفت پرهوائی قله ریه چپ کم شده ولی ازبین‌نرفته است . تصویر روشن قله ریه چپ از مدیاستن به سمت‌مقابل تجاوز کرده و منظرهٔ سه گوش بوجود میآورد **(شکل ۳) .**

در مدت این سه سال رشد جسمی کودک طبیعی بودو نشانه های تنفسی غیرعادی مشاهده نشد .

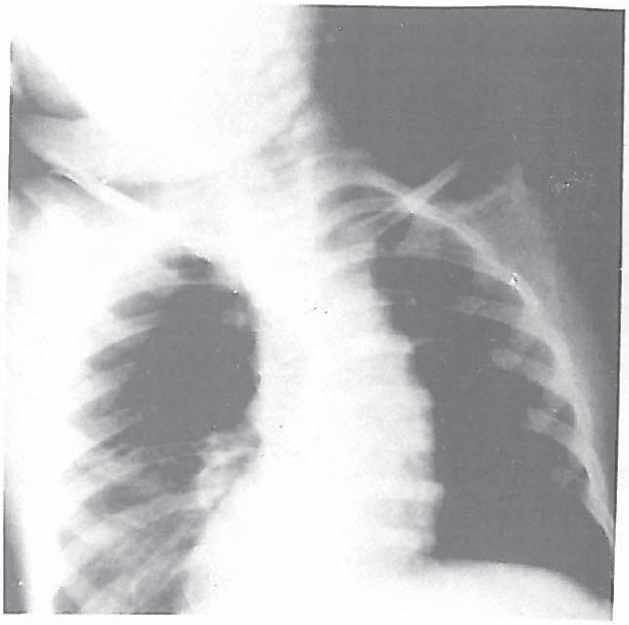

شکل (۳) : مژگان پ . رادیوگرافی کنترل(۳/۵سال‌بعد) تصویر پرهوائی ریه باقی است .

بیمار دوم :

طاهره ح . دختر ، ششماهه ، فرزند ششم ازیک‌خانوادهٔ شش فرزندی به دلیل سیانوزشدید ، بیحالی و سرفه بستری شد . از سابقه بیمار اطلاع دقیقی در دست نیست ، بنظر میرسد که نشانه های تنفسی تا یک هفته قبل از بستری‌شدن به شدتی‌نبوده که جلب توجه پدر و مادر را بنماید . بنابه اظهار والدین ، سرفه وتنگ‌دمی یک‌هفته قبل‌از بستری‌شدن ظاهرشده و بتدریج تشدیدیافته است . سرفه تک‌تک وسیانوز بصورت حمله توصیف میشود .

در امتحان ورودی شیرخوار رنگ‌پریده ، کم‌وزن (وزن ۴/۵ کیلوگرم)و بیحال بنظرمیرسید . تنگ‌دمی شدیدبشکل پلی‌پنه ـ ۵۰ دردقیقه ـ بارتراکسیون‌عضلات بین دنده‌ای وزیرجناغی وجود داشت ، در سمع ریه رآلهای مرطوب در هردوطرف‌به گوش میرسید . سمع قلب و دق ریه طبیعی‌بود . کبدحدود یک سانتیمتر زیرلبهٔ دنده تجاوز میکرد و طحال قابل لمس نبود . شیرخوار دچار هیپوتونی بود و تونوس اندامها کمتر از طبیعی بنظر میرسید .

درسه‌روزاول‌بستری‌شدن درجه‌حرارت‌بین ۳۸/۵–۳۸ تغییر میکرد ، درمان با آمپی‌سیلین داخل وریدی شروع شد و کودک زیر چادر اکسیژن قرار گرفت . سه روز بعداز درمان شیرخوار دچار هیپوترمی شد و سپس درجه حرارت به مدت یک هفته حدود ۳۷ درجه سانتیگراد باقی‌ماند ، ولی دراین مدت‌دگرگونی چشمگیری درنشانه های تنفسی بوجودنیامد . دوهفته بعدازبستری شدن‌طفل مجددا" دچار تب گردیدکه مدت ۴۸ ساعت ادامه داشت .

در پرتونگاری تصویر روشنی $\frac{۲}{۳}$ ریه چپ را فرا گرفته که ازمدیاستن فوقانی‌به سمت‌راست تجاوزکرده است . تصویر مثلثی‌شکلی درقاعده ریه چپ ، پشت سایهٔ قلب وجوددارد که احتمالا" به آتلکتازی سگمانهائی از لب تحتانی مربوط میباشد . در ریه راست جابجاشدن قلب و مدیاستن به‌این طرف ، افزایش‌سایه تاروپودبرنشیک وهمچنین سایه بادبانی تیموس مشاهده‌میشود . در رادیوگرافی نیمرخ ، استخوان جناغ برجسته بوده و فضای سیاه رتروا‌سترنال افزایش‌نشان میدهد . تصاویر رشته ای در پشت قلب وجود دارند (شکل شماره ۴ و ۵) .

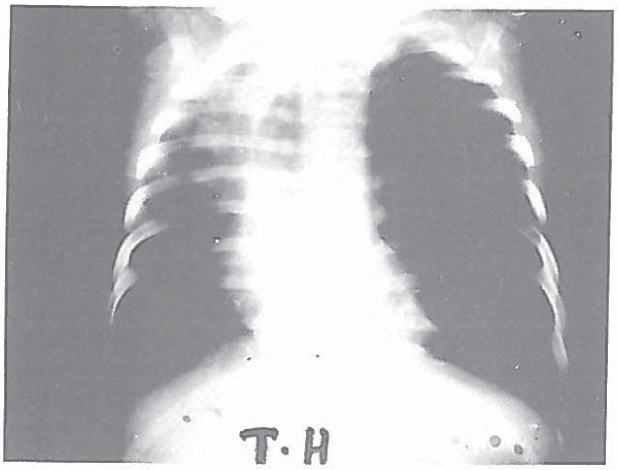

شکل (۴) : طاهره ح . پرهوائی قله ریه چپ و فتق ترانس‌مدیاستینال .

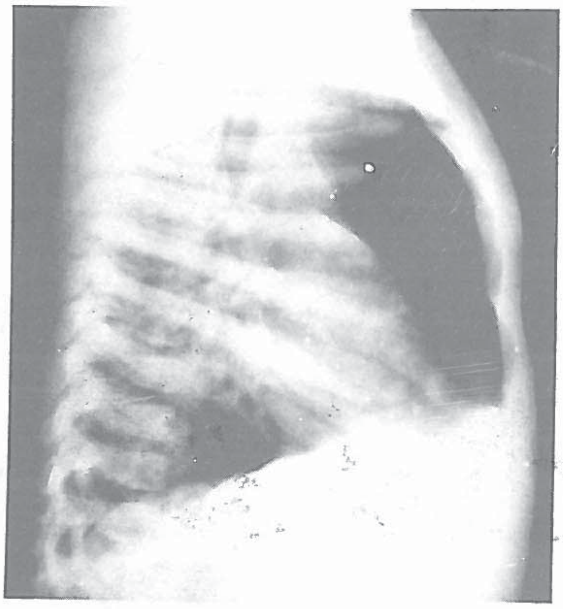

شکل (۵) : طاهره ح . پرهوائی شدید فضای رتروا‌سترنال .

تصویر پرتونگاری درتمام طول مدت بستری شدن یکسا بود و تغییر چشمگیری در آن ظاهر نشد .

دربین آزمونهای تکمیلی تنها افزایش مختصر گویچه‌های سفید و چند هسته ای قابل ذکر است .

سه هفته پس از بستری شدن برونکوسکپی بعمل آمدکه نتیجه منفی داشت . ۲۴۰ ساعت بعداز برونکوسکپی نارسائی تشدید پیدا نمود و کودک فوت کرد .

درکالبدگشائی معاینه احشاءوهمچنین مغز کاملا "طبیعی بوده و اثری از کیست یا نابهنجاری درسایر قسمتهای بدن پیدا نشد .

در معاینه دستگاه تنفسی در قسمت بالای تراشه ، در محلی به اندازهٔ ۰/۸ × ۰/۴ سانتیمتر التهاب و خونریزی دیده شد . در تراشه و برنشها اثری از جسم خارجی وجود نداشت .

بین ریه وقفسه صدری چسبندگی وجود نداشت ،نسج ریه قوام و رنگ طبیعی داشت ،حبابهای هوائی شفاف و متعدد که اندازهٔ بزرگترین آنها ۷×۴×۲ سانتیمتربود . هوادرداخل آنهاتحت فشار بوده و بدون سطح مایع روی سطح ریه دیده میشود . این حبابها مانند قطرهٔ شبنم درسطح ریه قرار داشتند . تعداد آنها در سمت چپ چهارعدد و در سمت راست سه عددمیباشد **(شکل شماره ۶ و ۷) .**

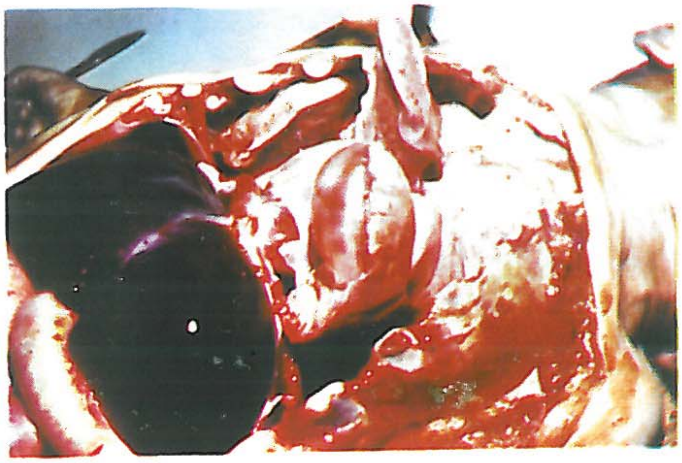

شکل (۷) :ظاهره ح .حباب بزرگ لوب تحتانی ریه راست .

از نظر میکروسکپی جدار " کیست آلوئلی " از یک لایه مامبران بازال نازک تشکیل شده که سطح داخلی آنرا یک ردیف سلولهای مکعبی پهن شده به اندازه های یکسان فرش کرده است . در جدار کیست غضروف و عضله صاف که نمایندهٔ منشاءآن ازبرنش وبرنشیول باشد دیده نمیشود .در اطراف کیست و در قسمتهای دیگر ریه نیز فیبروز و التهاب بچشم نمیخورد . مقاطعی که ازبرنشیولها و برنشهای کوچک مربوط به منطقهٔ مبتلا تهیه شده آنومالی نشان میدهد **(شکل شماره ۸) .**

شکل (۶) : ظاهره ح . حباب هوائی وسیع ریه چپ .

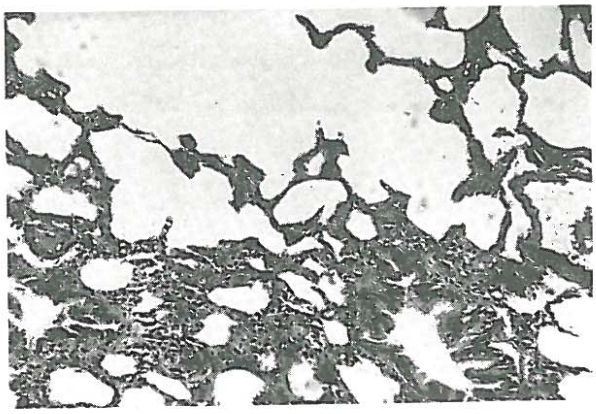

شکل (۸) : ظاهره ح . کیست آلوئلی : آلوئل زیر جنبی فوق‌العاده متسع و در یک ناحیه جدار آن در حال از هم گسستن است .

بیمار سوم :

علیرضا ط . یک ماهه ، پسر ، فرزند نهم ازیک‌خانواده چهارفرزندی ، پی‌آمد تنگی‌نفس و تب که از روز دهم تولد ایجاد شده بود بستری گردید .

درمعاینه ورودی دیسترس تنفسی‌به صورت رتراکسیون بین دنده‌ای‌و زیرجناغی وجود داشت ، تعداد تنفس ۴۰در دقیقه بود . کودک نا آرام مینمود و هنگام گریه سیانوز در صورت و لبها دیده میشد . پلکها متورم ، فونتانل قدامی باز ولی تحت فشارنبود . مونیلیاز مخاط دهان و زبان‌وجود داشت ، صداهای قلبی در سمت راست قفسه صدری شنیده میشد . ریتم‌قلب ۱۲۰در دقیقه و منظم بود . قسمت‌فوقانی ریه چپ‌در سمع خاموش بود و در سرتاسر ریه راست‌صداهای حبابچه ای کم شده بود . در دق ریه افزایش سونوریته در سمت‌چپ واضح بود . کبد حدود ۴ سانتیمتر و طحال‌حدود دوسانتیمتر زیرلبهٔ‌دنده قابل‌لمس بودند . نابجائی‌دوطرفه بیضه وجود داشت .

در پرتونگاری پرهوائی شدید قسمت فوقانی ریه چپ و جابجا شدن مدیاستن به سمت مقابل جلب‌نظر میکرد . دنده ها ازهم دور شده و تاروپود ریوی کمتر از طبیعی‌بنظر میرسید . تصویر مثلثی شکل در قاعده ریه چپ با قوام یکنواخت و دانسیته کم مربوط به کلاپس قسمتی از ریه دیده میشد . قلب‌بطرف راست جابجا شده و در قسمت فوقانی‌ریه راست تیرگی یک‌نواختی وجود داشت **(شکل شماره ۹)** .

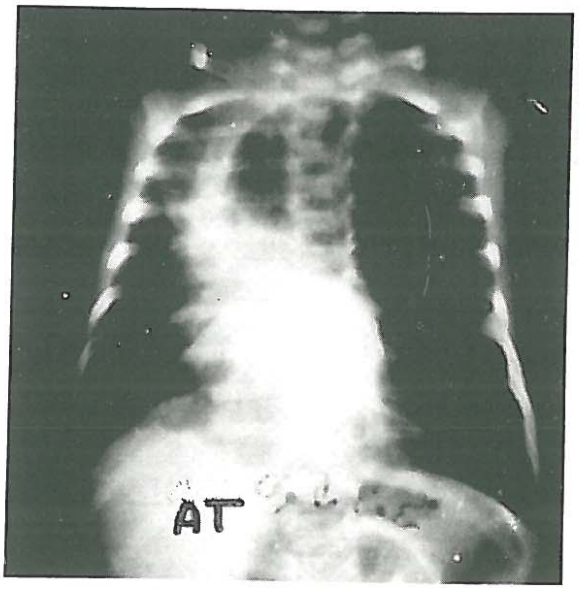

شکل (۹) : علیرضا ط . پرهوائی شدید قله‌ریه‌چپ همراه با فنق ترانس مدیاستینال .

با توجه به نشانگان پرتونگاری فوق ، تشخیص آمفیزم کیستیک یا نابهنجاری حبابی ریه مطرح شد . درمان‌با آمپی‌سیلین از راه داخل وریدی شروع گردید .

درمدت اقامت‌دربخش ، که پنج‌روز طول کشید ، ریتم تنفسی‌بین ۲۰ – ۳۴ در دقیقه متغیر بود . دیسترس‌تنفسی باتیراژ زیرجناغی بطورثابت وجود داشت و بررسی گازهای خون اسیدوز تنفسی را ثابت کرد .

مسئله لبکتومی‌موردبررسی قرارگرفت‌ولی بنظرمیرسید که کودک‌قادر به تحمل عمل جراحی نخواهد بود . بتدریج وضع عمومی بدترشد ، رنگ پوست بخاکستری گرائید ودرجه حرارت از۳۶ تجاوزنکرد . کودک در حالت دیسترس تنفسی درگذشت . کشت‌خون انجام گرفت که نتیجهٔ آن‌منفی‌بود .

کالبدگشائی : درآزمون‌ماکروسکپی‌ومیکروسکپی‌احشاء مختلف عارضه ای وجود نداشت ونابهنجاری دیده نشد . ریه‌راست ۳۶ گرم ، لوب زیرین آن دچار آتلکتازی و در لب فوقانی سگمان قدامی‌دچارآمفیزم منتشربود ولی بقیهٔ سگمانهاسالم بنظر میرسیدند . در ریهٔ چپ (وزن ۴۰ گرم) ، لینگولا بزرگ ، لب‌فوقانی بزرگ سفید رنگ و اسفنجی و لب‌تحتانی دچار آتلکتازی بود **(شکل شماره ۱۰)** .

شکل (۱۰) : علیرضا ط . منظره ماکروسکوپیک ریه : قوام اسفنجی‌رنگ سفید و حجم بزرگ لب فوقانی چپ .

در ریزبینی برشهای تهیه شده از لب فوقانی ریه چپ و سگمان قدامی لب فوقانی ریه راست آمفیزم پان‌لوبر شدید دیده میشود . سطح داخلی آلوئلهای متسع را یک‌لایه سلولهای نازک پهن شبیه پنوموسیت‌های تیپ ۱ طبیعی‌فرش کرده است . درجدار بین حبابچه ها که نازک و کم‌خون‌است اثری از غضروف و فیبروز و التهاب بچشم نمیخورد . فقط دیواره‌های همبندی که سگمانهای ریه را از هم جدا میسازد (ودر حال عادی مشخص نیست) خیلی نمایان‌تر میباشد . دربرشهای تهیه شده ازبرنش مربوط به لوب‌مبتلا نیزظاهرا " آنومالی و التهاب بچشم نمیخورد (شکل شماره ۱۱) .

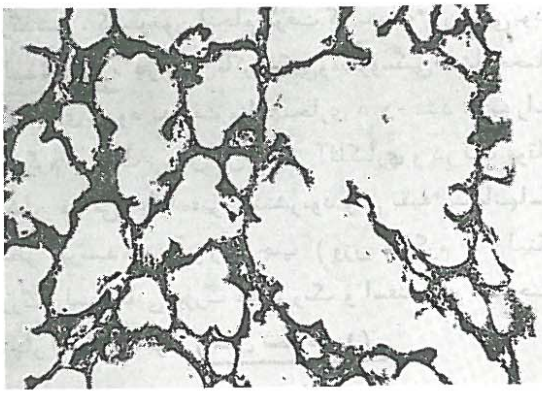

شکل (۱۱) :علیرضا ط .آمفیزم‌لوبر ـ تمام آلوئل پامتسع و در قسمت مرکزی‌جداربینی آلوئل پاره شده‌است والتهاب دیده نمی‌شود .

بیمار چهارم :

رقیه ب ، دختر ، فرزندششم که بعداز بارداری دوقلو و طبیعی بدنیا آمده بود و در ۱۲ روزگی بعلت خونریزی از دهان بستری شد .

خونریزی مختصراز بند ناف روز دوم ، اتساع شکم‌روز پنجم وخونریزی ازدهان روز یازدهم جلب توجه پدر ومادر را کرده است .

درمعاینه‌ورودی :قد ۵۰ سانتیمتر ،دور سر ۳۴سانتیمتر ووزن ۳۴۰۰گرم میباشد . مختصرخون تیره رنگی ازگوشه‌های لب بخارج جریان دارد . صورت‌برافروخته ، فونتانلها باز ، ریتم تنفسی با ۴۵ دقیقه منظم ولی صداهای حبابچه ای‌در سمت‌راست‌کم شده است . شکم‌نفاخ واندکی دردناک‌میباشد ، کبد و طحال طبیعی هستند .

درپرتونگاری ریه کانون‌انفیلتراتیو در قاعده ریه‌راست در ناحیهٔ پاراکاردیاک و همچنین در قله ریه راست دیده میشود . در پرتونگاری سادهٔ شکم تصویر مشخص ایلئوس ـ پارالیتیک دیده میشود .

دربین آزمونهای تکمیلی :

زمان سیلان	بیشتر از ۱۰ دقیقه
زمان انعقاد	حدود ۸ دقیقه
زمان پروترومبین	۲۶ ثانیه (۲۸/۶%)

فرمول شمارش خون محیطی افزایش گویچه های‌سفید ، کاهش هموگلوبین و کاهش پلاکت را نشان میداد .

نوزاد با تشخیص سپتی‌سمی و DIC زیر درمان با آمپی‌سیلین و جنتامایسین و هپارین قرار گرفت ، ولی‌بعداز ۲۴ ساعت درگذشت .

کالبدگشائی : علاوه بر نشانه های عفونت منتشر و خونریزی دراعضاءمختلف ، در سطح خلفی لوب تحتانی‌ریه چپ‌فرورفتگی‌ای باندازهٔ ۲×۲ سانتیمترباحدود نامنظم‌وجود داشت . دراین حفره کیستی‌شفاف حاوی مادهٔ غلیظ‌وروشن با جداری صاف و قطری به اندازهٔ ۲×۲ سانتیمتر نیز دیده میشد (شکل شماره ۱۲) . نابهنجاری دیگری پیدا نشد .

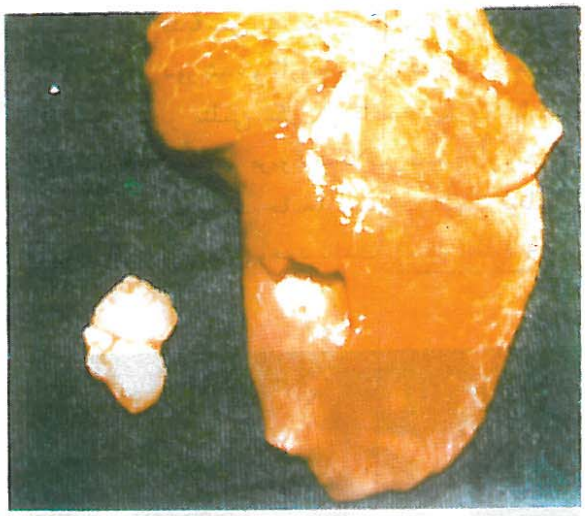

شکل (۱۲) :رقیه ب .منظره‌ماکروسکپیک کیست برنکوژنیک ، حفره سطح خلفی لوب تحتانی‌ریه چپ ، کیست برنکوژنیک وسیار مربوط به بند کیست .

در ریزبینی برشهای تهیه شده از این کیست دیوارهٔ آنراسلولهای استوانه‌ای همراه باساختمانهای‌غضروفی‌تشکیل میداد و در داخل کیست ماده موسینی هموژنی وجودداشت (شکل شماره ۱۳) .

دربرشهای تهیه شده‌ازدیگرنقاط ریه‌نشانه های‌عفونت شدید همراه با خونریزی دیدهٔ میشد .

نتیجه آسیب‌شناسی ، کیست برنکوژنیک و سپتی سمی است .

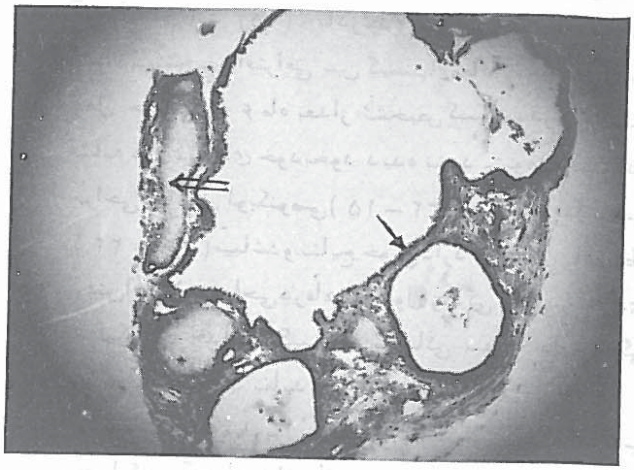

شکل (۱۳) : رقیه ب . منظره میکروسکپیک کیست برنشیال : غضروف (⟸) و پوشش استوانه ای مژه دار (⟶) دیده میشوند .

بحث :

الف ـ گروه‌بندی : ضایعات مادرزادی ریه که با پرهوائی همراه میباشند به سه گروه تقسیم میشوند :

کیستهای مادرزادی ، آمفیزم لوبر و ناهنجاری آدنوماتوئید ریه (۳۹) . کیستهای مادرزادی ریه از نظر آسیب‌شناسی سه نوع گوناگون دارند :

کیستهای برنکوژنیک ، کیستهای آلوئلر و کیستهای مخلوط (۳۲) . تکامل جنینی دستگاه تنفسی در دو مرحله انجام میگیرد (۶) : درمرحلهٔ اول طی چهارمین هفته زندگی جنینی‌نای از رودهٔ اولیه جدا شده و بعد از تقسیمات پی‌درپی ، برنشهای کوچک و برنشیولها را تا ماه ششم زندگی جنینی بوجود میآورد . در مرحلهٔ دوم که مرحلهٔ عروقی نام گذاشته اند مویرگهای حاصل از تقسیم شریان ریوی در دیوارهٔ حبابچه ها رخنه میکنند و ساختمان دیوارهٔ آلوئل و برنشیول و برنش تکامل پیدا میکند . کیستهای برنکوژنیک مربوط به ناهنجاری زودرس برنش قبل از تشکیل حبابچه ها و آمفیزم کیستیک مربوط به‌ناهنجاری دیررس ، بعداز تشکیل حبابچه ها میباشد (۶) . بنابراین اختلال تکامل جنینی در راههای تنفسی ، برحسب زمان وقوع ، بین هفتهٔ چهارم و هفتهٔ بیست و چهارم اشکال بالینی گوناگون خواهدداشت . کیستهای برنکوژنیک مدیاستن ، کیستهای برنکوژنیک ریه ، آمفیزم مالفرماتیووبالاخره‌ناهنجاری‌آدنوماتوئیدریه (۲۵) .

ب ـ کیستهای برنکوژنیک : دراثر نقص جنینی‌جوانهٔ برنشی ریه بوجود میآید و در حقیقت کیستهای Dysembryoplastic هستند (۲) . درجدارآنهاعلاوه براپیتلیوم برنشیک دست‌کم یکی دیگر از عناصر ساختمان طبیعی برنش وجود دارد (۲) . کیستهای‌برنکوژنیک‌مدیاستن به مری ، نای یا محل دوشاخه شدن آن متصل هستند و میتوانند دیوارهٔ قدامی‌مری و یاجدار نای ویا برنش را تحت فشار قراردهند . درساختمان ریزبینی آنها اپیتلیوم استوانه ای غددمترشحه موکوز ، غضروف و گاهی عضله صاف وجوددارد (۲۵ـ۳۲) .

کیستهای برنکوژنیک‌ریه گاهی متعدد بوده و در قسمت محیطی یک یا چند لوب قرار دارند و در جدار آنها نیز سلولهای استوانه ای ، گاهی مژه‌دار همراه با غضروف ،نسج همبندی ، رشته های الاستیک و ندرتا" رشتهٔ عضلهٔ صاف دیده میشود (۱۲ ـ ۲۵ ـ ۳۲) . این کیست‌هاقاعدتا"باراه برنش اصلی ارتباط ندارند (۱۲) ، ولی ندرتا" با این راه و یا با کیستهای مجاور ارتباط پیدا میکنند (۱۵ ـ ۳۲) ،و برحسب‌نوع‌ارتباط مایع یاهوا درداخل آن‌جمع میشود (۲۵) . فقدان رابطه بین برنش و کیست برنشیک یکی از ویژگیهای برنکوگرافیک این نوع کیست میباشد (۱۲) . کیستهای متعدد گاهی تصاویر لانه زنبوری بوجود میآورند (۱ ـ ۳۲) .

ج ـ کیستهای آلوئلی : درنسج سالم ریه و گاهی زیر جنب به شکل حبابهای شفاف پرهوا قرار دارند و سطح مایع در آنها نادر است . دیوارهٔ این نوع کیست ، از یک لایهٔ سلولی تشکیل شده و فاقد غضروف ، عضله و غدد موکوزی میباشد (۳۹) . درحقیقت‌تشخیص منشاء مادرزادی‌یااکتسابی کیست‌فقط برپایهٔ یافته های آسیب‌شناسی مشکل است (۱) ، چون گاهی‌کیستهای اکتسابی‌مانندپنوماتوسل نیز با یک‌لایهٔ متشکل‌از اپیتلیوم مطبق مفروش میشوند (۳۲) .

فقدان پیشینهٔ‌عفونی وسن کم بیمار از عوامل مهم تشخیص میباشند (۱ ـ ۳۲) .

کیستهای‌ریوی مادرزادی بسیار نادر میباشندبطوریکه درمدت دوسال دربیمارستان کودکان‌نیویورک فقط یک مورد کیست در نوزاد مرده دیده شد و در نوزادان زنده کیستی مشاهده نگردید .

نشانگان بالینی : نزدتعدادی ازبیماران در اثرفشار کیست‌روی برنش اصلی‌نشانه های پیشروندهٔ‌تنگی‌نفس‌همراه با ویزینگ ، استریدور و سیانوز بوجود میآید و این نشانه‌ها باخوردن غذا شدت پیدا میکنند . در معاینه بالینی علاوه برنشانه های عملی ، افزایش سونوریته و جابجاشدن قلب و مدیاستن جزو نشانه های همه گیر میباشد (۲۸) . نارسائی حاد تنفسی را در شیرخوارانی دیده‌اند که نزد آنان کیست از طریق منافذ Kohn و یا بدلیل ارتباط با برنش انتهائی

بتدریج از هوا پرشده و تحت فشار قرار میگیرد (۳۲).

دیسفاژی ، کم غذائی ، هموپتیزی و تظاهرات عفونی (پنومونی یاآبسه) جزونشانه‌های نادرمیباشند (۲۸–۳۳).

هرچندکه امکان سیربطرف بهبودی ذکرشده است (۳۶)، ولی اصولا "نشانه های بالینی پیشرونده بوده و رو به‌وخامت میروند . بنظر میرسد که در ماههای اول زندگی با درنظر گرفتن احتمال سیربه سمت بهبودی در اندیکاسیون جراحی نبایستی شتاب کرد (۴). از ۱۳ کودک شیرخوار کمتر ازشش‌ماه که باتشخیص کیست‌ریوی توسط Cafey پی‌گیری شده‌اند بهبودی کامل در ۸ مورد دیده شد (۴).

اهمیت نشانه های پرتونگاری باشدت نشانه های بالینی رابطه مستقیم ندارد (۳۲). از نظر پرتونگاری کیستهای مدیاستن به شکل توده‌ای درمدیاستن خلفی قرار گرفته وسبب فشار روی نای ، برنش و مری میگردد (۲۸).

کیستهای ریوی نوع آلوئلر به شکل حبابی گرد یا بیضی با جداری نازک قسمتی از ریه رافراگرفته و مدیاستن راجابجا میکند (۳۲). در بین آزمونهای تکمیلی ، با ازوفاگوگرافی میتوان فشار کیست را روی دیوارهٔ قدامی مری ثابت کرد . بابرنکوسکپی جسم خارجی ، انسداد داخل برنش و اثرات فشارعوامل خارج برنش راجستجومیکنند (۲۰– ۲۸– ۳۳). بعلت خطربرنکوگرافی ، آنرا جایز نمیدانند . درآنژیوگرافی ریه عروق ریوی در محل کیست محو شده‌اند (۳۸). با این آزمون میتوان بطور درست جایگزینی ضایعه را تعیین کرد و بوجود ناهنجاریهای عروقی همراه کیست پی برد (۱۱ – ۱۵ – ۲۰).

کاردیوآنژیوگرافی برای جستجوی ناهنجاری قلبی عروقی که ازنظر جراحی مهم هستند ـ پیشنهاد شده است (۲۰). دربعضی روشهای ایزوتوپیک ، کاربرد N^{13} دربرآورد عمل موضعی ریه موفق بوده است (۲۳).

تشخیص‌های افتراقی کیست‌ریه با سایر نابهنجاریهای مادرزادی ، کیستهای اکتسابی و آمفیزم لوبرمطرح میگردد. فتق دیافراگم و بیماریهای سیستمیک مانند استرپتوکوکسی (پنوماتوسل ـ پنوموتوراکس) و بیماری فیبروکیستیک ریوی نیز جزو تشخیص‌های افتراقی قرار دارند (۳۲ – ۴۰).

یکی از مشکلترین مسائل تشخیصی ، تمیز کیستهای مادرزادی از کیستهای اکتسابی است که بعلت انسدادبرنش بامکانیسم Check·Valve در خلال عفونتهای ریوی (باکتریائی ، قارچی واکسی نوکوکوز) وحتی تروماتیک بوجود میآیند . گاهی نه تنها با بررسی پیشینه و نشانه های بالینی و پرتونگاری به تشخیص نمیتوان رسید ، بلکه در میکروسکپی نیز شک برطرف نمیشود (۴).

پیش‌آگهی کیستهای مادرزادی غیرقابل پیش‌بینی است . گاهی کیست بطور سریع افزایش پیدا میکند (۳۶) وگاهی حجم آن ثابت میماند (۱۵). بادرنظرگرفتن این مطلب وهمچنین اشکالات تشخیص افتراقی بین کیستهای مادرزادی واکتسابی عمل جراحی را ۶ ماه بعداز تشخیص کیست ـ درصورتیکه نشانه های بهبودی خودبخود دیده نشود ـ توصیه میکنند . جراحی شامل لوبکتومی (۱۵ – ۳۲) و یا سگمانتکتومی (۳۲ – ۳۶) میباشدو نتایج خوبی دارد . عده‌ای بادرنظر گرفتن اشکالات جراحی درماههای اول زندگی فقط درمواردی به لبکتومی اقدام میکنند که نارسائی تنفسی حاد زندگی شیرخوار را تهدید نماید (۴۰).

د ـ آمفیزم لوبر : پرهوائی یک سگمان ریوی یا یک لوب ریه را که پی‌آمد انسداد ناقص برنش ، بعلت فشار داخل و خارج برنش ویا اختلال ساختمان برنش بوجود میآید آمفیزم می‌نامند (۳۱). گرچه علل آمفیزم لوبر متعدد است ، نشانه های بالینی و اتیولوژیک تقریبا" یکنواخت بوده و به سه عامل بستگی دارد (۲۱ – ۳۱):

۱ ـ اتساع لوب مبتلا ؛

۲ ـ فشار روی ساختمانهای ریوی مجاور و جابجاشدن مدیاستن ؛

۳ ـ فتق لوب مبتلا ازمدیاستن قدامی به سمت مقابل .

آمفیزم لوبر را به دوگروه اتیولوژیک تقسیم مینمایند : مادرزادی و اکتسابی .

ازعلل اکتسابی همه‌گیر عفونتهای ریوی (برنشیولیت) وجسم خارجی را باید نام برد .

تومورهای برنشیک مانند آدنوم ، ترشحات موکوزی فراوان و غلیظ ، آسپیراسیون موکوز یا مایع آمنیوتیک نزد نوزاد ، لنفادنوپاتی فشاردهنده وبالاخره بیماری فیبروکیستیک لوزالمعده را در بین اتیولوژیها ذکر میکنند (۷–۲۴–۳۱).

اعمال احیاء نوزاد ازعلل آمفیزم لوبر ذکرشده است (۲۷). نزدیک نوزاد ۱۰ روزه آسپیراسیون باریم ـ که برای رادیوگرافی مری ومعده داده شده بود ـ آمفیزم لوبر بوجود آورد که ۶ ماه بعد به پنومکتومی منجر شد (۲۲). در آمفیزم‌های حاصل از عفونت و آسپیراسیون گرفتاری چند لوب شایع بوده وعارضه معمولا" قابل برگشت است (۲۴).

تومورهای خارج برنشی مانند : تراتوم ، نوروبلاستوم ، نابهنجاریهای عروقی ، کیستهای برنکوژنیک و کیستهای برنکوژنیک وکیستهای آنتروژنیک مدیاستن قادر بایجاد آمفیزم یک ویا چندلب میباشند (۷). دربین نابهنجاریهای عروقی دوتابودن شریان لب فوقانی راست که برنش فوقانی را تحت فشار قرار میدهد ندرتا" دیده شده است (۵). بازماندن

مجرای شریانی (PDA) و نابهنجاریهای وریدی از علل آمفیزم منتشر یک ریه میباشند (۲۴) . انشعاب غیرطبیعی شریان ریوی چپ از شریان ریوی راست و فشار آن به روی برنش اصلی راست (Pulmonary Sling) سبب پرهوائی ریه راست میگردد (۱۶).فقدان مویرگهای دیوارهٔ حبابچه ای دریک مورد علت آمفیزم گزارش شده است (۳۴) .

دربین ناهنجاریهای برنشیک ، آژنزی برنشهای سگمانتر بسیار نادر است (۱۷) ولی عیب ساختمانی برنش یکی از علل اصلی آمفیزم لوبر مادرزادی میباشد . این عیب به شکل نرمی غضروف (Bronchomalacie) بوده و آنرا در ۵۰% موارد پیداکرده‌اند (۷–۱۸–۲۴) . برنش نرم در زمان بازدم مانع از تخلیه کامل هوا میگردد و بتدریج آمفیزم ایجاد میشود ،ولی با درنظرگرفتن شیوع برنکومالاسی درکودکان نارس (۲۴) مقایسهٔ ساختمان ریزبینی برنش مشکوک به مالاسی با برنش یک نوزاد سالم هم سن ضروری است (۱۸) . به عقیدهٔ عده‌ای عیب ساختمان جدار آلوئل همزمان با ضایعات برنشیک وجود دارد . ضخیم شدن دیوارهٔ آلوئلی (فیبروزجدار آلوئلی ، رسوب مواد کلاژن) نسبتا " همه‌گیر است ونقشی درتخلیه ناکافی آلوئلها بازی میکند (۲۴–۲۷) .

مواردی گزارش کرده‌اندکه درآنها نه تنها حجم آلوئل بلکه تعداد آنها بیشتر از طبیعی بوده‌است (۷ – ۲۴) .

بطور خلاصه در نیمی از موارد آمفیزم لوبر مادرزادی بدون علت و در نیمی دیگر با ضایعات مادرزادی برنش و حتی آلوئل همراه است (۷ – ۲۴– ۲۷– ۳۱) .عوامل دیگری مانند نرم بودن قفسه صدری نوزاد ، ویژگیهای تهویه هوا در وضعیت خوابیده به پشت (وانتیلاسیون سگمان‌های قدامی لب فوقانی ومیانی بیشتر از سایر سگمانها) و تغییرات عملی سایر سگمانهای ریوی از علل زمینه ساز آمفیزم لوبر ذکر شده‌اند (۲۴) .

نشانه های بالینی آمفیزم لوبر مادرزادی تقریبا " در نیمی ازموارد در هفته اول و در موارد دیگر در ماههای اول زندگی بروزمیکند (۲۴–۲۷– ۳۷) .سرفه ،استریدوزبازدمی ، تاکی‌پنه ، تاکیکاردی ، سیانوز متناوب (بیشتر هنگام شیر خوردن) در ثلث موارد به طور حاد و در $\frac{2}{3}$ موارد بطور تدریجی شروع شده وباشدت پرهوائی رابطه مستقیم دارد (۷) .

در بین نشانه های فیزیکی عدم تقارن قفسه صدری ، جابجاشدن صداهای قلب ، افزایش سونوریته وکاهش صداهای حبابچه ای حائزاهمیت میباشند (۳۱) . ولی باید گفت که جستجوی این علائم در نوزاد همیشه آسان نیست (۷) .

درپرتونگاری ،لوب مبتلا پرهوا وشفاف بوده و ازمدیاستن قدامی به سمت مقابل تجاوز میکند ، در این منطقه تصاویر عروقی باریک ودورازهم قرار دارند،مدیاستن به سمت مقابل و دیافراگم به سمت پائین جابجا میشوند .

درآمفیزم های شدید سگمانهای مجاورویا حتی سگمانهای ریه مقابل دچارکلاپس میگردند (۷ – ۲۴ – ۲۷) .گرفتاری لب فوقانی چپ (۲۱ – ۳۱) و گرفتاری سگمانهای قدامی لب فوقانی ومیانی (۲۴) شایعتراز سگمانهای دیگر است ولی گرفتاری چند سگمان بسیار نادر میباشد (۷ – ۲۱) .

دربین آزمونهای تکمیلی برونکوسکپی در موارد مشکوک به جسم خارجی ویاکمپرسیون یا انسداد برنش (۳۱) پیشنهاد میشود ، که البته خالی ازخطرنیست (۲۱) . بررسی پرفوزیون و وانتیلاسیون منطقه‌ای باروش ایزوتوپیک جدید امکان پذیر است (۲۳) . در آنژیوگرافی ریه در منطقه آمفیزماتو ،عروق ریوی باریک وکشیده بوده کمترازحد طبیعی هستندوسگمانهای مجاور جابجا شده‌اند (۳۸) . آنژیوکاردیوگرافی مفید بنظر میرسد . چون ۱۰ – ۱۴% مواردآمفیزم لوبربا نابهنجاریهای کاردیوواسکولرهمراه میباشند ،تشخیص آنها قبل از عمل جراحی ضروری است (۲۱ – ۲۷ – ۲۹) .

اغلب آزمایشهای فوق برای تمیز آمفیزم مادرزادی لوبر ریه از کیستهای مادرزادی که هردو نشانه های مشابه دارند مفیداست (۳۷) . در بین تشخیص‌های افتراقی دیگرآمفیزم جبرانی براثرآتلکتازی یک لوب (۷ – ۲۴) ، فتق دیافراگم ، جسم خارجی ، نابهنجاری آدنوماتوئیدریه (۷–۲۴–۳۱) قابل ذکر میباشند .

درمان : چون تشخیص مادرزادی بودن کیست همیشه آسان نیست روشهای درمانی روشنی وجود ندارد . بروز نشانه های بالینی بلافاصله بعداز تولد (۲۷) له اتیولوژی مادرزادی میباشند ، بعکس در مواردیکه پیشینه ، عفونت ریوی ، پنوموتراکس و یا اعمال احیاء نوزاد وجود دارند و همچنین گرفتاری متوجه لوب تحتانی یا چند لوب میباشد اتیولوژی اکتسابی مطرح میگردد که نباید در درمان جراحی عجله نمود (۲۴) . هرچند مواردی بدون نشانه های بالینی گزارش شده است ،ولی معمولا "نشانه های بالینی آمفیزم لوبر مادرزادی وخیم بوده ودره۵% موارد با مرگ و میرنیزهمراه است (۲۷) . افزایش فشارداخل قفسه صدری یا اختلال نسبت پرفوزیون ووانتیلاسیون وسقوط فشاروریدی سه خطرهمودینامیک اصلی نزد این بیماران میباشد (۲۴) . تراکوسنتز خطرناک است (۷ – ۳۷) و عمل جراحی در موارد مقاوم به درمان آئروسول ، درناژوآنتی بیوتیک ضروری است .(۱۸) . لیکتومی یاسگمانتکتومی ازروشهای انتخابی بوده (۷–۲۱– ۱۸ – ۲۷) و مرگ ومیر حدود۷% میباشد . نزد بیمارانی که سیربالینی

وپرتونگاری به سمت‌بهبودی است مراقبت شدید لازم‌است ، چون خطر دیسترس تنفسی حاد همیشه وجود دارد (۴۱) . لوب‌مبتلا درماکروسکپی رنگ‌پریده و اسفنجی بوده و ازمحل شکاف‌عمل بیرون‌میزند (۲۱ ـ ۲۴) . در ریزبینی علاوه‌بر اتساع و پارگی آلوئلها (۲۴) در بعضی از موارد هیپوپلازی غضروفی برنش وجود دارد (۲۱) .

هـ ـ کیستهای آدنوماتوئید ریه :

نادرترین ناهنجاری کیستیک ریه میباشد (۳ ـ ۱۰) و جزو هامارتومهای ریوی محسوب میشوند (۸) . از نظر ماکروسکپی ،نابهنجاری‌بشکل توده‌های‌مولتی کیستیک باقوام کائوچودر اثر متاپلازی آلوئلها و برنشیولهای فاقد غضروف بوجود میآید (۱۴) . در ساختمان آنها علاوه بر اپیتلیوم تنفسی رشته های عضله صاف وجود دارد . شکل پلی‌پوئید مخاط ، عدم ارتباط حفرهٔ کیست با برنش اصلی و فقدان ساختمان‌غضروفی در جدار کیست از ویژگیهای آسیب‌شناسی این نوع کیست میباشند (۳ ـ ۱۰ ـ ۱۳) .

کیست‌آدنوماتوئیدمعمولا " در یک لوب ـ استثنائا "در چندلب ـ وجودداشته وکیستهای‌کوچک‌سالهافاقد نشانه‌های بالینی‌هستند (۲۹) . کیستهای بزرگ با نشانه های نارسائی تنفسی حاد نوزاد بروز میکند (۱۳ ـ ۱۴) .

از نظر پرتونگاری کیست‌آدنوماتوئید نوزاد به شکل تومور Solid دیده میشود ولی در کودکان بزرگتر بعلت برقراری‌ارتباط بین کیست‌و راههای‌هوائی کیست ازهواپرشده و تحت فشار قرار میگیرد (۲۶) .

در ریه مناطق روشن با مناطق تیره با ابعاد گوناگون مقابل‌هم‌فراردارندو کیستهای‌بزرگ گاهی به سمت مقابل‌فتق پیدا میکنند (۳ ـ ۱۴)

در پیشینه این بیماران هیدرآمنیوس ، Anasarc نارس بودن و نشانه های تنفسی گوناگون هنگام تولد همه‌گیر است (۳ ـ ۸ ـ ۱۰) .

ویژگیهای بالینی و آسیب‌شناسی بیماران ما :

منظرهٔ پرتونگاری سه بیمار ما ـ صرف‌نظر از شدت پرهوائی ـ یکسان است ودر هرسه مورد پرهوائی شدید لوب فوقانی چپ و فتق تزانس مدیاستینال ریه وجود دارد .گرچه کشف این منظرهٔ پرتونگاری همزمان با نشانه های عفونی اتیولوژی‌اکتسابی‌آمفیزم لوبر رانزد مژگان پ . مطرح‌میکند ولی پایداری تصویر آمفیزم در سن سه سالگی له اتیولوژی مادرزادی میباشد . در کیستها (۴ ـ ۱۵) و آمفیزم لوبر مادرزادی (۴۱) امکان بهبودی خودبخود وجود دارد .

مرگ بیمار دوم وسوم ،وخامت سیرکیستها و آمفیزم مادرزادی را بخوبی نشان میدهد (۱۵ـ۱۸ـ۲۷ـ۳۲ـ۳۶) وبنظرمیرسدکه علیرغم‌وضع عمومی وخیم‌عمل جراحی ضروری بوده است . هرچندکه نزد بیماردوم حجم و تعداد کیستهای آلوئلی‌امکانات جراحی را محدود میکرد و آمفیزم لوبر بیمار سوم‌دوطرفه بود . بادرنظرگرفتن ویژگیهای آسیب‌شناسی‌این دومورد ، هردوازانواع‌نادرکیست وآمفیزم مادرزادی میباشند (۷ ـ ۲۱ ـ ۳۲) . درهیچیک از این بیماران برنکومالاسی (۷ ـ ۱۸ ـ ۲۴) وناهنجاری‌کاردیوواسکولر (۱۶ـ۲۱ـ۲۹) مشاهده نشد .

نزدبیمار چهارم‌کیست برنکوژنیک‌در کالبدگشائی‌کشف شد که فاقد نشانه های بالینی و پرتونگاری بوده ویژگیهای آسیب‌شناسی‌کیست (۲۰ـ۲۸ـ۳۲ـ۳۳) باکیست برنکوژنیک ریوی مطابقت دارد . این کیست که در حفره‌ای واقع‌درسطح خلفی ریه فرار داشت توسط نسج همبند به مدیاستن متصل میشد .بعبارت دیگر نزد این بیمار در اثر نقص تکامل‌جنینی قسمتی ازبرنش خارج از نسج ریه و خارج از راههای برنشیک رشد کرده است (۶ ـ ۲۰) .

نتیجـــه :

نویسندگان‌چهار مورد ناهنجاری کیستیک ریه رامعرفی میکنند :

۱ ـ تشخیص نابهنجاری کیستیک ریوی (کیست و یا آمفیزم) در برابر تصویر پرهوائی قسمتی از ریه (معمولا " لب فوقانی) که با یا بدون نشانه های تنفسی مطرح‌میشود .

۲ ـ تمیز تصاویر پرهوائی اکتسابی (عفونت ، جسم خارجی ، فشار روی برنش)از علل مادرزادی همیشه آسان نیست .

۳ ـ توراکوتومی نزد شیرخواران کم‌سن خالی از خطر نیست ، ولی با درنظر گرفتن وخامت سیرکیست و آمفیزم مادرزادی‌ریه ـ درصورت‌پایدارماندن‌تصویرهوائی وپیشرفت نشانه های‌بالینی نارسائی تنفسی ـ و چنانچه با آزمونهای تکمیلی تشخیص قطعی داده شد توراکوتومی‌ضروری‌میباشد .

EMPHYSEME LOBAIRE ET KYSTES PULMONAIRES CONGENITAUX
ETUDE DE QUATRE CAS

M.H.MARANDIAN,H.,MOALLEM,H.NADYMABADI,M.RAKCHAN,M.
M.LESSANI.

Les auteurs rapportent chez deux nourrissons, l'etude anatomo-clinique d'un cas de kystes alvéolaires multiples,et d'un cas d'emphysème lobaire congénital bilatéral.Le troisième cas concerne un kyste bronchogénique du poumon gauche,découvert a l'autopsie d'un nouveau-né. Dans le quatrième cas,un emphysème geant du lobe supérieur gauche,découvert dans un contexte infectieux,a l'âge de neuf mois, demeurait asymptomatique à l'âge de 3 ans 1/2.

REFERENCES

1 .AVERY M.E.,FLETCHER B.D.-Lung and its disorders in the newborn infant.Philadelphia, 3e edition,W.B.Saunders, 1974 P:144

2 .BACH CH.,BINET J.P.,TEXIER J.L.,JOLY P.,LANGLOIS J., PLANCHE C1.,CONSO H.F.-Les kystes bronchogéniques du nourrisson et de l'enfant.Rev.Prat.,1972,22,389.

3 .BELANGER R.,LAFLECHE L.R.,FICARD J.L.-Congenital cystic adenomatoid malformation of the lung.THORAX,1964,19,1.

4 .CAFFEY J.-On the natural regression of Pulmonary Cysts during early infancy. Pediatrics,1953,11,48.

5 .CANTY T.G.-Congenital lobar emphysema resulting from bronchial sling around a normal right pulmonary artery. J.Thorac.Cardiovasc.Surg.,1977,74,126.

6 .CHAPTAL J.,NEGRE E.,JEAN R.,THEVENET A.,BONNET H. Les malformations aériennes Kystiques du poumon chez l'enfant et le nourrisson.Arch.Franc.Ped.,1965,22,278.

7 .CREMIN B.J.,MOVSOWITZ H.-Lobar emphysema in infants. Brit.J.Radiology, 1971,44,692.

8 .DEMPSTER A.G.-Adenomatoid hamartoma of the lung in a neonate - J. Clin.Path., 1969,22,401.

9 .DESCHAMPS J.P.,MARCHAL C.,VERT P.,PIERSON M.,NEIMANN N.Atelectasies ou emphysemes obstructifs-Leur diagnostic chez le nourrisson.Pédiatrie, 1969, 24,699.

10 .DIJK C., WAGENVOORT C.A.-The various types of congenital adenomatoid malformation of the lung.J.Path.,1973,170, 131.

11 .FRANKEN E.A.,HURWITZ R.A.,BATTERSBY J.S.-Unequal aeration of the lung in children.Radiology,1973, 109,401.

12 .GERBEAUX J.,COUVREUR J.,BACULARD A.-Sur certains aspects des kystes bronchogéniques du poumon.Ann. Pédiat.,1968,15,375.

13 .GERBEAUX J.,COUVREUR J.,CHRETIEN J.,MEEUS L.,ROLLING., BACULARD A.,BOURGEOIS J.P.-La malformation adenomatoide du poumon peut-elle étre observée chez le grand enfant? Ann.Pediat.,1968,15,384.

14 .GILLOT F.,BODIN G. RIVAL J.M.,NOMBALLAIS M.F., DELAJARTRE A.Y.,ALBERT M.-La malformation adenomatoide du poumon chez le nouveau-né.Pédiatrie,1969, 24,645.

15 .GOTZ M.,HOWANIETZ L.,HELMER F.,ROSENKRANZ A.,WEIBENBACHER G.-Zystische lungenveränderungen in Kindesalter. Padiatr.Padol.1976,11,393.

16 .GROVER F.L.,LORTON J.B.,WEBB G.E.,TRINKLE J.K. Pulmonary sling.Case report and collective review.J. Thorac.Cardiovasc.Surg.,1975,69,295.

17 .HURZELER D.,NAEGELI H.R.-Emphysème segmentaire de la Nelson.J.F.O.R.L.,1974,23,347.

18 .KENNEDY J.H.,ROTHMAN B.F.-The surgical treatment of congenital lobar emphysema.Surg.Gyn.,obst.,1965,121, 253.

19 .LAURENZI G.A.,TURINO G.M.,FISHMAN A.P.-Bullous disease of the lung.Am.J.Med.,1962,32,361.

20 .LILLY J.R.,WESENBERG R.L.,SHIKES R.H.-Segmental lung resection in the first year of life.Ann.Thorac.Surg., 1976,22,16.

21 .LINCOLN J.C.R.,STARK J.,SUBRAMANIAN S.,ABERDEEN E., BONHAM-CARTER R.E.,BERRY C.L.,WATERSTON D.J.-Congenital lobar emphysema.Ann.Surg.,1971,173,55.

22 .MARIE J.,HENNEQUET A.,DURAND CL.H.,GALLE H.,GRAND G., WATCHI J.M.-Emphysème lobaire chez un nourrisson en rapport avec une pneumopathie à corps étrangers contenant du baryum.Ann.Pédiat.,1965,12,721.

23 .MCKENZIE S.A.,GODFREY S.,SINGH M.P.-A new method for investigating regional lung function in children with localized lung disease.J.Pediat.Surg.,1977,12,177.

24 .MICHELSON E.-Clinical spectrum of infantile lobar emphysema.Ann.Thorac.Surg.,1977-24,182.

25 .MILLARD M.-Lung,pleura,and mediastinum - In Anderson's Pathology.Saint Louis 5e edition,Mosby Co.,1966,P:688.

26 .MONCRIEFF M.W.,CAMERON A.H.,ASTLEY R.,ROBERTS K.D., ABRAMS L.D.,MANN J.R.-Congenital cystic adenomatoid malformation of the lung.Thorax,1969,24,476.

27 .MURRAY G.F.- Congenital lobar emphysema.Surg.,Gyn.,Obst., 1967,124,613.

28 .OPSAHL T.,BERMAN E.J.-Bronchogenic mediastinal cysts in infants:Case report and review of the litterature. Pediatrics 1962,30,372.

29 .Pierce W.S.,Deparedes C.G.,FRIEDMAN S.,WALDHAUSEN J.A. Concomitant congenital heart disease and lobar emphysema in infants:incidence,diagnosis and operative management.Ann.Surg.,1970,172,951.

30 .PREVOT J.,MOUROT M.,RAUBER G.,GUIBERT C.,BRETAGNE M.C., NEIMANN N.-Les images claires intra-thoraciques d'origine malformative chez le nourrisson.Indications chirurgicales. Ann.Pédiat.,1974,21.751.

31 .SALSBERG A.M.-Lobar emphysema-Kending's Pulmonary disorders,2e edition,Saunders Co.,1972 Vol:2,P: 510.

32 .SALSBERG A.M.-Congenital pulmonary cysts-Kending's Pulmonary Disorders,2e edition.Saunders Co.,1972, vol:2,P:506.

33 .SCHMIDT F.E.,DRAPANAS F.-Bronchial cysts.Ann.Thorac. Surg 1972,14,650.

34 .SHOPFNER C.E.-Aeration disturbances secondary to pulmonary infection.Am.J.Roentgenol.Rad.Thor.Nucl. Med.,1974,120,261.

35 .SEE G.,ROUJEAU J. DELTHIL P.,BRIARD J.-Emphysème lobaire geánt du poumon chez un prématuré.Lésion histologique particuliére.Ann.Pèd.,1965,12,541.

36 .SLIM M.S.,MELHEM R.E.-Congenital pulmonary air cysts. Successful segmental resection in 50-day old infant. Arch.Surg.,1964,88,923.

37 .SLOAN H.-Lobar obstructive emphysema in infancy treated by lobectomy.J.Thorac.Surg.,1953,26,1.

38 .STAPLE T.W.,HUDSON H.H.,HARTMANN A.F.,MCALISTER W.H.The angiographic findings in four cases of infantile lobar emphysema.Am.J.Roentol.Rad.Ther.Nucl. Med.,1966,97,195.

39 .STUVART A.E.,SMITH A.N.,SAMUEL E.-Applied Surgical Pathology,1St edition,Blackwell Sci.Publications, 1975,p.644.

40 .SZÖTS I.,JAKAB T.-Indications for urgent operation in pulmonary tension disorders in childhood.Arch.Dis. Childh.,1964,39,172.

41 .WEINGARTNER L.-Das kongenitale lobäre emphysem. Padiatr. Pädol.,1977,12,33.