

Assessment of Functional MRI for Delineating Eloquent Brain Cortices in Persian Native Speakers

Seyed Ali Akbar Mahdavi Anari^{1*}, Behnam Safarpour Lima²

1. Department of Radiology, School of Medicine, Shahid Beheshti University of Medical Sciences, Tehran, Iran.
2. Department of Neurology, School of Medicine, Shahid Beheshti University of Medical Sciences, Tehran, Iran.

Received: November 21, 2021; Accepted: July 09, 2022

Abstract

Background and Aim: Functional magnetic resonance imaging (fMRI) has been widely used for pre-neurosurgical planning and may eventually become a routine pre-surgical imaging modality. The validity of fMRI for the clinical application depends on various factors such as proper task selection, correct statistical analysis, and threshold setting with appropriate patient cooperation. To compare the potential of five functional magnetic resonance imaging (fMRI) language paradigms in activating language areas in Persian-speaking volunteers in order to optimize these tasks for clinically useful protocol.

Methods: 16 healthy right-handed Persian-speaking volunteers were studied. Each individual performed five tasks during the fMRI scan: word generation (WG), object naming (ON), word reading (WR), word production (WP), and reverse word reading (RWR). In the current study's first phase, each task's ability to activate classical language areas was assessed using group analysis. In addition, the lateralization index (LI) for each subject-task was calculated and compared. In the second phase, the optimized protocol was assessed on 40 patients with different types of brain mass lesions or hippocampal sclerosis to assess the role of appropriate patient selection for achieving a reliable fMRI result.

Results: We found that WP, RWR, and WG robustly activated language-related areas in the dominant hemisphere. ON and WR failed to sufficiently delineate these activation areas. The highest activation intensities in the frontal lobe (including Broca's area) were seen with WP, whereas RWR showed the highest LI among all examined tasks. In the patient population, we found that accurate and reproducible fMRI strongly depends on the patient's cooperation. In present study, we observed that a pre-test mock fMRI session held by a radiologist might help to predict which patients are more or less suitable candidates for fMRI.

Conclusion: Our results demonstrated that the Persian version of WG and newly presented WP and RWR tasks could be reliably used for the localization of language-related areas in Persian speakers. This type of language evaluation also can be used in the pre-surgical planning of neurosurgical procedures in the Persian population. We recommend the application of WP and RWR in routine clinical practice to avoid significant morbidities after brain lesion surgery.

Keywords: fMRI; functional MRI; pre-surgical planning

Please cite this article as: Mahdavi Anari SAA, Safarpour Lima B. Assessment of Functional MRI for Delineating Eloquent Brain Cortices in Persian Native Speakers. *Pejouhesh dar Pezeshki*. 2022;46(4):8-14.

*Corresponding Author: Seyed Ali Akbar Mahdavi Anari; Email: ali-mahdavi@sbmu.ac.ir

بررسی توانایی تصویربرداری مغزی به روش fMRI در تعیین نواحی حساس مغزی مرتبط با حرکت و تکلم به زبان فارسی

سید علی اکبر مهدوی اناری^{۱*}، بهنام صفرپورلیما^۲

۱- گروه رادیولوژی، دانشکده پزشکی، دانشگاه علوم پزشکی شهید بهشتی، تهران، ایران.

۲- گروه داخلی مغز و اعصاب دانشکده پزشکی، دانشگاه علوم پزشکی شهید بهشتی، تهران، ایران.

تاریخ دریافت: ۱۴۰۰/۰۸/۳۰

تاریخ پذیرش: ۱۴۰۱/۰۴/۱۸

خلاصه

سابقه و هدف: تعیین نواحی حساس مغزی مرتبط با فعالیت‌های حرکتی، زبانی و حافظه با استفاده از روش‌های تصویربرداری پیشرفته از قبیل fMRI اهمیت به‌سزایی در جلوگیری از آسیب به این نواحی در حین عمل جراحی مغز دارد. بسیاری گزارش‌ها در استفاده از این روش در تعیین نواحی فوق در آزمودنی‌های سالم و بیمار متکلم به زبان‌های گوناگون وجود دارد. برای به‌کارگیری دقیق‌تر و قابل اعتمادتر fMRI به عنوان نقشه عملکردی قبل از جراحی، باید آزمون‌های مرتبط بر روی جمعیت مورد مطالعه بسته به زبان مورد تکلم، فرهنگ و سطح توانایی ذهنی افراد تهیه و اجرا شود.

روش کار: این مطالعه به صورت Case Series طراحی شده است. نتایج آزمون‌های متفاوت در دو گروه با کمک روش group analysis انجام شد و ابتدا پروتکل بهینه در افراد سالم مشخص شد. سپس نتایج در بیماران دچار ضایعات مغزی نیز مشخص و برای هر آزمودنی پرسشنامه‌ای پر شد و نتایج آزمون‌های متفاوت از نظر آماری مورد مقایسه قرار گرفت. ما در این مطالعه روش تصویربرداری fMRI را برای آزمون‌های حرکتی و تکلمی ابتدا بر روی افراد سالم (۴۰ نفر) و سپس بر روی بیماران دارای ضایعات مغزی کاندیدای جراحی (۴۰ نفر) اجرا کرده و میزان موفقیت آن را در تعیین نواحی حساس مغزی سنجیده‌ایم. هر آزمودنی بسته‌ای مشتمل بر چند آزمون متفاوت را در هر گروه انجام داده و در نهایت مناسب‌ترین آزمون‌ها معرفی شدند. سرانجام تشخیص‌های نواحی حساس مغزی برحسب گروه‌ها با آزمون دقیق فیشور مورد قضاوت آماری قرار گرفت.

یافته‌ها: از بین آزمون‌های مرتبط با زبان آزمون ساختن کلمات، آزمون ساخت کلمه بهترین لوکالیزاسیون ناحیه حرکتی تکلم را در لوب فرونتال تحتانی در ناحیه بروکا ایجاد کرد. توانایی fMRI در لوکالیزاسیون نواحی مرتبط با فرآیند تکلم در این مطالعه در افراد سالم ۱۰۰ درصد و در بیماران ۸۵ درصد ارزیابی است. در مورد آزمون‌های حرکتی در هر دو گروه در ۱۰۰ درصد افراد نتیجه مناسب و قابل تفسیر به دست آمد ($P\text{-value} < 0.01$).

نتیجه‌گیری: به نظر می‌رسد fMRI به عنوان یک روش غیرتهاجمی نقشه‌برداری از مغز می‌تواند نواحی حساس مغزی مرتبط با حرکت و تکلم در زبان فارسی را مشخص کند. همچنین این روش قبل از جراحی ضایعات مغزی به ویژه ضایعاتی که نزدیک نواحی حساس مغز مثل قشر حرکتی یا نواحی مرتبط با تکلم هستند می‌تواند استفاده شود. به‌کارگیری نتایج fMRI در ارزیابی قبل جراحی می‌تواند میزان آسیب به نواحی حساس مغزی را کاهش داده و جراحی را در هدف خارج سازی هرچه بیشتر تومور با آسیب هرچه کمتر به نواحی سالم مغزی یاری برساند.

واژگان کلیدی: MRI عملکردی؛ قشر مغز؛ ارزیابی قبل از جراحی؛ تصویربرداری؛ تومور مغزی؛ اپیلپسی؛ تشنج؛ غیر تهاجمی؛ تکلم؛ زبان فارسی

به این مقاله، به صورت زیر استناد کنید:

Mahdavi Anari SAA, Safarpour Lima B. Assessment of Functional MRI for Delineating Eloquent Brain Cortices in Persian Native Speakers. *Pejoughesh dar Pezeshki*. 2022;46(4):8-14.

*نویسنده مسئول مکاتبات: سیدعلی اکبر مهدوی اناری؛ آدرس پست الکترونیکی: ali-mahdavi@sbm.ac.ir

مقدمه

خارج‌سازی ضایعات مغزی از جمله تومورهای مغزی نزدیک به نواحی حساس مثل نواحی مرتبط با فعالیت‌های حسی حرکتی یا نواحی مرتبط با فرآیند تکلم با ریسک آسیب‌رسانی به این نواحی و ایجاد ناتوانی‌های جدی پس از جراحی همراه است. ناتوانی‌هایی مثل گفتارپربیش (Aphasia) یا فلج‌های حسی حرکتی که به کلی می‌تواند زندگی بیمار را تحت تاثیر قرار دهد. از طرف دیگر در بسیاری موارد جراح مغز و اعصاب به دنبال خارج کردن هرچه بیشتر ضایعات تومورال یا ضایعات ایجاد کننده تشنج است و به دنبال نقشه عملکردی قشر مغز قبل از جراحی بوده تا در حین جراحی ضمن خارج ساختن حداکثری تومور، جلوی آسیب به نواحی حساس مغزی را بگیرد (۱).

در بررسی مقالات مروری مشخص می‌شود روش‌های بسیار متعددی از گذشته در این راستا به کمک جراحان مغز و اعصاب آمده است که از آن جمله می‌توان به آزمون وادا (Wada) یا آزمون تحریک مستقیم مغزی در حین جراحی اشاره کرد (۲). ناگفته پیداست که این روش‌ها هزینه و آسیب زیادی را می‌تواند به بیمار وارد کند که اهمیت روش‌های غیر تهاجمی را دو چندان می‌کند. از بین این روش‌های تصویربرداری، MRI به دلیل سهولت استفاده و فراگیری آن و همچنین عدم استفاده از پرتوهای یونیزان از سایر روش‌ها بیشتر مورد استفاده قرار گرفته و مطالعات بسیاری در استفاده از آن در زبان‌ها و گروه‌های سالم و بیمار مختلف انجام شده است.

در روش fMRI با استفاده از تغییرات مغناطیسی داخلی مغز ثانویه به افزایش جریان خون در بافت‌های تحریک شده سیگنالی ایجاد می‌شود که می‌تواند به صورت غیر مستقیم نشان‌دهنده فعالیت مغزی مرتبط با هر عملکرد باشد. به عنوان مثال زمانی که از فرد خواسته می‌شود در زیر دستگاه MRI دست خود را تکان دهد با تفریق فعالیت مغزی در هنگام حرکت دست از زمان استراحت، می‌توان نواحی مرتبط با حرکت دست را روی قشر مغز مشخص ساخت (۳). در نهایت تصاویر عملکردی مغز روی یک تصویر آناتومیک با کیفیت بالا انداخته شده و به عنوان نقشه و راهنمای قبل جراحی می‌تواند محل ضایعه تومورال و نزدیکی و ارتباط آن را با نواحی حساس قشر مغز مشخص کند.

با توجه به اینکه نتایج آزمون‌های شناختی وابسته به زبان و فرهنگ جمعیت مورد مطالعه دارد، به این منظور در این مطالعه ابتدا فرایند انجام و تفسیر fMRI و طراحی آزمون‌ها را در افراد فارسی زبان سالم راست دست داوطلب اجرا کردیم و پس از آن پروتکل بهینه‌سازی شده را روی بیماران فارسی زبان و راست دست دارای ضایعات مغزی کاندیدای جراحی پیاده کرده و میزان موفقیت در دست‌یابی به نتایج قابل تفسیر را مشخص کردیم. مجموع این مطالعات برای نخستین بار در ایران و به زبان فارسی انجام شد.

روش کار

در فاز اول، آزمایش روی ۴۰ دانشجوی پزشکی فارسی زبان و راست دست با بازه سنی ۲۸-۲۰ سال که به صورت داوطلبانه وارد مطالعه شدند، انجام شد. هیچ کدام از افراد وارد مطالعه شده سابقه بیماری پزشکی قابل ملاحظه نداشته و میزان راست دستی آنها با کمک Edinburgh Handedness inventory (۴) مشخص شد. قبل از انجام تصویربرداری روند کار برای داوطلبان توضیح داده شده و به منظور اطمینان از موفقیت آنها در انجام آزمون چند نوبت تمرین انجام گرفت.

در فاز دوم پروژه ۴۰ بیمار دارای تومور مغزی (۱۴ زن و ۲۶ مرد) با بازه سنی ۶۰-۱۷ سال (میانگین ۳۵.۸ سال) وارد مطالعه شدند. بیماران از طرف جراح اعصاب برای ارزیابی قبل جراحی ارجاع شده و از همگی رضایتمندی کتبی گرفته شده و بی‌ضرری این آزمون به آنها خاطرنشان شد. همچنین برای ارزیابی شناختی بیماران، آزمون MMSE (۵) قبل از شروع آزمون گرفته شد و افرادی که نمره‌های پایینی در این آزمون می‌گرفتند از مطالعه حذف شدند. همچنین همانند گروه سالم تمامی آزمون‌ها قبل از انجام تصویربرداری برای بیماران توضیح داده شد و چند نوبت تمرین قبل از انجام نهایی صورت گرفت. هیچ کدام از بیماران وارد مطالعه شده در هنگام انجام fMRI ناتوانی عمده حرکتی یا زبانی نداشتند.

دستگاه MRI:

دستگاه MRI مورد استفاده دستگاه ۱/۵ تسلا زیمنس Avanto بود و تصاویر با کمک پروتکل Echo planar imaging (EPI) با مشخصات $TR=3125ms$ و $TE=60.3ms$ و $Slice\ thickness=$

4mm و gap=5mm و Flip angle=90° و Matrix=64*64 و Band width= 62.5 Khz انجام شد (۶).

تصاویر به صورت موازی با خط رابطه قدامی- خلفی مغز (Anterior – posterior commissure) گرفته شد و آنالیز تصاویر با کمک جعبه نرم‌افزاری FEAT ورژن ۵/۹۸ به عنوان بخش از نرم‌افزار FSL (FMRIB software library) انجام شد (۷). تصاویر BOLD به دست آمده از سکانس EPI با شاخصی به نام Z-Score مشخص شده که هرچقدر Z-Score در ناحیه‌ای از مغز بیشتر باشد، نشان‌دهنده تبعیت بیشتر آن منطقه از آزمون انجام شده و در نتیجه احتمال انطباق بیشتر با مرکز فعالیت انجام شده در مغز است. تنها کلاسترهایی که $P\text{-value} < 0.05$ داشتند معنادار مشخص شدند و در تصاویر نهایی به کار گرفته شدند.

آزمون‌های fMRI:

در این مطالعه از یک جعبه آزمون مستقل بر شش آزمون مرتبط با فرآیند تکلم و دو آزمون مرتبط با فرآیند حرکت استفاده شد و در هر آزمودنی بنا بر توانایی اجرا از چند مورد از این آزمون‌ها استفاده شد. تمام آزمون‌ها از طریق ویدیو پروژکتور روی صفحه‌ای شفاف که در مقابل دستگاه MRI قرار داده شد اجرا می‌شوند و آزمودنی از طریق آینه‌ای که روی کویل سر بیمار قرار می‌گرفت می‌توانست آزمون‌ها را مشاهده کند (۶). پایایی نتایج تصویربرداری با تکرار و همخوانی نتایج تصویربرداری سنجیده شد.

هر آزمون چهار دقیقه به طول می‌انجامید که در هشت بازه ۳۰ ثانیه‌ای ب ورت متناوب فاز فعالیت و فاز استراحت انجام می‌شود. در نهایت تصاویر گرفته شده در هر آزمون ب ورت مجزا برای آنالیز ارسال شده و تصاویر نهایی روی تصویر MRI اناتومیکیال انداخته شد.

آزمون‌های مورد استفاده به شرح زیر بودند:

۱- آزمون ساخت کلمه (Word Production): در هر بازه فعالیت ۳۰ ثانیه‌ای از این آزمون از آزمونی خواسته می‌شد تا حروف یک کلمه چهار حرفی را به ترتیب هر یک ثانیه یک حرف به وی نشان داده می‌شد به یکدیگر چسبانده و کلمه چهار حرفی فارسی را در ذهن خود بیان کند (بدون حرکت سر) به عنوان مثال حروف کلمه کلید به صورت ک-ل-ی-د به آزمون

نشان داده شده و پس از پایان یک ثانیه فرصت ارائه شده و در هنگام ۳۰ ثانیه استراحت تنها از آزمودنی خواسته می‌شد به تصاویر فاقد معنایی که روی صفحه نمایش نشان داده می‌شد نگاه کنند.

۲- آزمون خواندن معکوس کلمات (Reverse Word Reading): در ۳۰ ثانیه بازه فعالیت این آزمون در هر دو ثانیه حروف یک کلمه پنج حرفی فارسی به صورت برعکس به آزمودنی نشان داده شده و آزمودنی ۵/۰ ثانیه فرصت داشت تا کلمه را در ذهن خود بخواند و بیان کند. به عنوان مثال کلمه صدلی به صورت ی-ل-د-ن-ص نشان داده می‌شد. در زمان استراحت نیز مانند آزمون قبلی عمل شده و هشت بازه ۳۰ ثانیه‌ای فعالیت و استراحت به صورت متناوب جمعاً به مدت چهار دقیقه اجرا شد.

۳- آزمون نامیدن اشیا (Object Naming): در ۳۰ ثانیه فعالیت این آزمون ۲۴ عکس ساده انتخاب شده از آزمون Boston Naming Test هر کدام به مدت ۱/۲۵ ثانیه به صورت متناوب به آزمودنی نشان داده و از ایشان خواسته می‌شد تا اسم اشیا را در ذهن خود بیان کند. زمان استراحت نیز مانند آزمون‌های دیگر بود.

۴- آزمون خواندن کلمات (Word Reading): در ۳۰ ثانیه بازه فعالیت این آزمون ۱۲ کلمه هفت حرفی به صورت تصادفی هر کدام به مدت ۲/۵ ثانیه نمایش داده شده و از آزمودنی خواسته می‌شد تا آنها را در ذهن خود بیان کند.

۵- آزمون کلمه‌سازی (Word Generation): در این آزمون در هر پنج ثانیه یک حرف از حروف الفبا به آزمودنی نشان داده می‌شود تا کلماتی را که با آن حرف شروع می‌شود در ذهن خود بسازد.

۶- آزمون ساختن فعل (Verb Generation): در این آزمون هر ۲/۵ ثانیه یک شکل به آزمودنی نشان داده می‌شود تا یک فعل راجع به آن شکل بسازد.

۷- آزمون حرکت شست دست (Thump Apposition): در این آزمون بنابر اندام مورد بررسی راست یا چپ در هنگام فعالیت از آزمودنی خواسته می‌شد تا به مدت ۳۰ ثانیه حرکت Apposition انگشت اول را انجام دهد.

۸- آزمون حرکت با (Foot Plantar / Dorsi flexion): در این

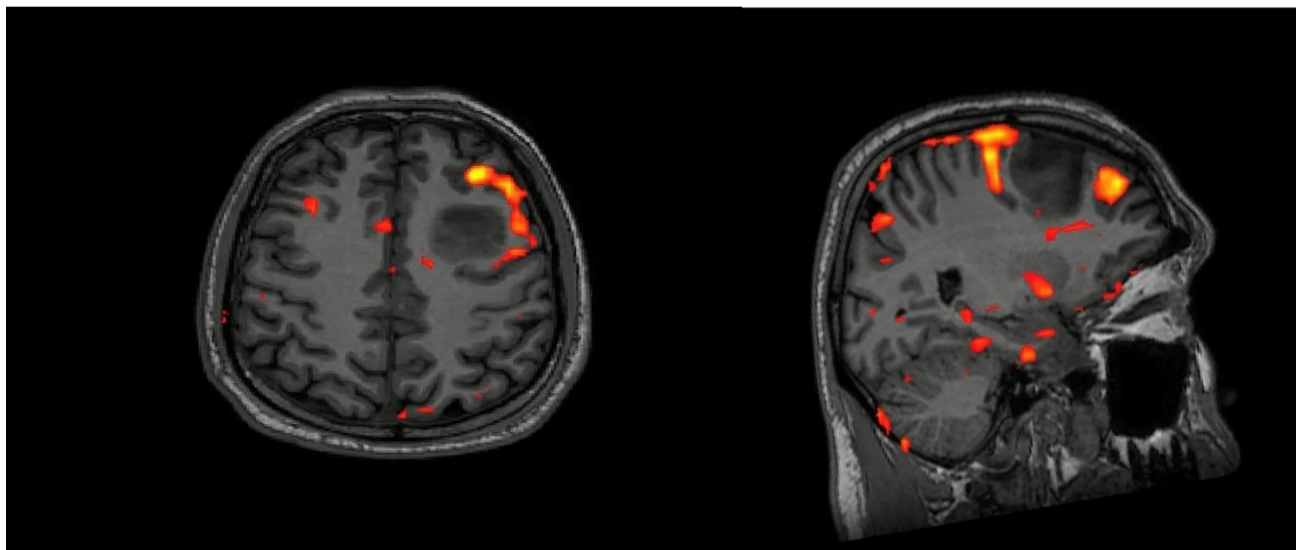
مرتبط با حرکت و تکلم به زبان فارسی در افراد سالم و بیماران کاندیدای جراحی مغز است. در این مطالعه ۴۰ دانشجوی فارسی زبان راست دست و ۴۰ بیمار دچار ضایعات مغزی وارد شدند. از بین گروه دانشجویان همگی آنها به خوبی توانستند آزمون‌های مرتبط با تکلم و حرکت را انجام دهند.

نتیجه تصویربرداری از دو بیمار به شرح زیر بوده است:

آزمون از آزمودنی خواسته می‌شود تا به مدت ۳۰ ثانیه فعالیت پلاتنار و دورسی فلکسیون مچ پا را به صورت متناوب انجام دهد. سرانجام تشخیص‌های نواحی حساس، مغزی برحسب گروه‌ها با آزمون دقیق فیشر مورد قضاوت آماری قرار گرفت.

یافته‌ها

این تحقیق نشان داد fMRI قادر به تعیین نواحی حساس مغزی



شکل ۱- نواحی مرتبط با فرآیند تکلم توسط آزمون ساختن کلمه در بیمار مورد آستروسیتوم مغزی و کاندیدای عمل جراحی.

بنابراین توانایی fMRI در لوکالیزاسیون نواحی مرتبط با فرآیند تکلم در این مطالعه در افراد سالم ۱۰۰ درصد و در همچنین بیماران دارای تومور مغزی در نیمکره چپ مغز فعالیت دو طرفه بیشتری را نسبت به بیماران دارای تومور در نیمکره راست مغز نشان دادند (۴۲ درصد در مقابل ۱۴ درصد). از بین چهار بیمار دارای اسکروز هیپوکامپال کاندیدای جراحی Epilepsy نیز سه نفر (معادل ۷۵ درصد) فعالیت دوطرفه مغزی را نشان دادند. همچنین در اکثریت هر دو گروه بیماران تومور مغزی (چه ضایعات نیمکره راست و نیمکره چپ) همیاسفر غالب مغزی در سمت چپ واقع بود (۸۲ درصد در بیماران تومور سمت چپ و ۱۰۰ درصد در بیماران تومور در سمت راست).

در بیماران نیز آزمون شاخص کلمه (WP) بهترین نتایج را در لوکالیزاسیون و لترالیزاسیون فرآیند تکلم داشت (شکل ۱). در بین آزمون‌های حرکتی نیز آزمون Thump apposition نسبت به آزمون Foot dorsiflexion بهتر توانست کورتکس حرکتی مغز را مشخص کند.

نتایج حاصل برای آنالیز fMRI مناسب بود. از بین آزمون‌های مرتبط با تکلم همگی به جز آزمون نامیدن اشیا (ON) توانستند نواحی مورد انتظار برای فرآیند زبان در مغز و شامل نواحی کلاسیک ورنیکه و بروکا و همچنین نیمکره غالب را مشخص کنند. از بین آزمون‌های مرتبط با زبان آزمون ساختن کلمات WP بهترین لوکالیزاسیون ناحیه حرکتی تکلم (Language production center) را در لوب فرونتال تحتانی (Inferior frontal gyrus) در ناحیه بروکا ایجاد کرد. همچنین تمامی آزمون‌ها توانسته آزمون‌های مرتبط با فرآیندهای حرکتی را به خوبی انجام داده و کورتکس حسی حرکتی به خوبی لوکالیزه شد.

در جمعیت بیماران مورد مطالعه تمامی بیماران (۱۰۰ درصد موارد) توانستند آزمون‌های مرتبط با فرآیندهای حرکتی را به خوبی انجام دهند و نتایج قابل آنالیز به همراه این نواحی مشاهده شد. اما از بین آزمون‌ها شش نفر (معادل ۱۵ درصد) نتوانستند آزمون‌های مرتبط با فرآیند زبانی را انجام دهند،

جدول ۱- موارد تشخیص نواحی بر حسب گروه‌ها

گروه	تشخیص صحیح	تشخیص ناصحیح	جمع
سالم	۴۰ (۱۰۰)	۰ (۰)	۴۰ (۱۰۰)
مبتلا	۳۴ (۸۵)	۶ (۱۵)	۴۰ (۱۰۰)

بحث

تحقیق نشان داد که تصویربرداری مغزی به روش FMRI می‌تواند در ساختن نواحی حساس مغزی قابل قبول باشد. استفاده از FMRI در ارزیابی نواحی حساس مغزی شامل مشخص ساختن نیمکره غالب و لوکالیزاسیون کورتکس‌های Eloquent قبل از جراحی است (۸). این نواحی معمولاً مرتبط با فعالیت‌های حسی حرکت با فعالیت‌های شناختی پیشرفته‌تر مثل تکلم و حافظه هستند. مطالعات بسیاری در زمینه FMRI و توانایی آن در مشخص کردن این نواحی هم در افراد سالم و هم در بیماران با توانایی‌های مختلف مغزی انجام شده است (۹، ۱۰، ۱۱).

قابل اعتماد بودن (Reliability) مطالعات FMRI به متغیرهای بسیاری ارتباط دارد که از آن جمله می‌توان به انتخاب آزمون مناسب، آموزش دادن به آزمون قبلی از آزمون، سطح سواد و همکاری بیمار یا آزمودنی، آنالیز مناسب تصاویر FMRI، آستانه در نظر گرفته شده در آنالیز FMRI و همچنین شرایط عمومی از قبیل نوع پاتولوژی زمینه‌ای، بیماری‌های عروقی و ... اشاره کرد. این متغیرها اهمیت شخصی‌سازی آزمون‌ها و بهینه‌سازی پروتکل‌های انجام FMRI را دو چندان می‌کند (۱۲).

مطالعات قبلی، استفاده از زبان‌های دیگر غیر از فارسی توانسته بودند که پروتکل تصویربرداری و آنالیز FMRI را در زبان خود بهینه‌سازی کنند. ما نیز در مطالعه‌ای در سال ۲۰۱۱ این پروتکل را در افراد فارسی زبان راست دست بهینه و آماده استفاده در بیماران کردیم (۷)، نتایج ما نشان داد که FMRI به عنوان روش کار و قابل اعتماد برای مشخص کردن نواحی حساس مغزی می‌تواند در افراد سالم به کار رود. همچنین در مطالعه دیگری در سال ۲۰۱۵ این روش روی افراد دچار ضایعات مغزی به کار گرفته شد و FMRI در زمینه حرکتی در ۱۰۰ درصد موارد نتایج مورد نظر را به دست آورد (۱۳).

در این مطالعه، ضمن جمع بندی و تکمیل نتایج قبلی خود با مقایسه دو گروه ۴۰ نفره از افراد سالم و افراد دچار ضایعات

مغزی کاندیدای جراحی، توانایی FMRI در مشخص کردن قشرهای حساس مغزی (Eloquent cortex) دوباره بررسی شد مشاهده کردیم در صورتی که توانایی بیمار در انجام صحیح آزمون‌ها قابل قبول باشد، FMRI می‌تواند اطلاعات قابل قبلی در این زمینه به جراح قبل از جراحی بدهد. این توانایی در مورد انجام آزمون‌های ساده‌تر مثل آزمون‌های مرتبط با فعالیت‌های حسی - حرکتی بیشتر و در آزمون‌های پیچیده‌تر مثل ساختن کلمات کمتر است (حدود ۸۵ درصد).

همچنین از سایر نتایج این مطالعه برداشت می‌شود که الگوی فعال شدن قشر مغز در هنگام تکلم به زبان فارسی بیشتر به زبان‌های هند و اروپایی که دارای ریشه مشترک با زبان فارسی هستند شبیه است و در مقایسه با زبان‌های شرقی مثل زبان Mandarin که بیشتر نواحی خلفی مغزی در هنگام ساختن کلمات فعال می‌شوند. در زبان فارسی بیشتر فعالیت مرتبط با نواحی قدامی‌تر به ویژه در ژيروس فرونتال تحتانی و نواحی برودمن ۴۴ و ۴۵ است (۹، ۱۰).

نتیجه‌گیری

با جمع بندی این مطالعه و مطالعات قبلی، ما پیشنهاد می‌کنیم fMRI به عنوان یک روش غیر تهاجمی قابل استفاده در بسیاری مرکز، فاقد رادیاسیون و خطرات جانبی و به عنوان ارزیابی Non- invasive قبل از جراحی ضایعات مغزی به ویژه ضایعاتی که نزدیک نواحی حساس مغز مثل قشر حرکتی یا نواحی مرتبط با تکلم هستند استفاده شود. به کارگیری نتایج FMRI در ارزیابی قبل جراحی می‌تواند میزان آسیب به نواحی حساس مغزی را کاهش داده و جراحی را در هدف خارج سازی هرچه بیشتر تومور با آسیب هرچه کمتر به نواحی سالم مغزی یاری برساند. در پژوهش‌های آینده توصیه می‌شود این روش با تعداد افراد بیشتر و آزمون‌های جامع‌تر انجام شده تا نتایج آن با مطالعه فعلی مقایسه شود.

تعارض منافع

نویسندگان، تعارض منافی را گزارش نکرده‌اند.

References

1. Woermann FG, Jokeit H, Luerding R, et al. Language lateralization by Wada test and fMRI in 100 patients with epilepsy. *Neurology* 2003; 61: 699–701.
2. Roux FE, Boulanouar K, Lotterie JA, et al. Language functional magnetic resonance imaging in preoperative assessment of language areas: Correlation with direct cortical stimulation. *Neurosurgery* 2003; 52: 1335–1337.
3. Ogawa S, Tank DW, Menon R, et al. Intrinsic signal changes accompanying sensory stimulation: Functional brain mapping with magnetic resonance imaging. *Proc Natl Acad Sci* 1992; 89: 5951–5955.
4. Oldfield RC. The assessment and analysis of handedness: The Edinburgh inventory. *Neuropsychologia* 1971; 9: 97–113.
5. Tombaugh TN, McIntyre NJ. The mini-mental state examination: A comprehensive review. *J Am Geriatr Soc* 1992; 40: 922–935.
6. Mahdavi A, Houshmand S, Oghabian MA, et al. Developing optimized fMRI protocol for clinical use: Comparison of different language paradigms. *J Magn Reson Imaging* 2011; 34: 413–419.
7. Smith S, Jenkinson M, Woolrich M, et al. Advances in functional and structural MR image analysis and implementation as FSL. *Neuroimage* 2004; 23: S208–S219.
8. Petrella JR, Shah LM, Harris KM, et al. Preoperative functional MR imaging localization of language and motor areas: Effect on therapeutic decision making in patients with potentially resectable brain tumors. *Radiology* 2006; 240: 793–802.
9. Mahdavi A, Saberi H, Hooshmand S, et al. Cortical representation of Persian word production: An fMRI study. *Arch Iran Med* 2010; 3: 223–229.
10. Mahdavi A, Saberi H, Rezvanizadeh AR, et al. Functional imaging of Broca's area in native Persian speakers: An fMRI study. *Iran J Radiol* 2008; 5: 217–222.
11. Benjamin, Christopher F. A. Cognitive Biomarkers in the Clinic, *Journal of Clinical Neurophysiology*: August 03, 2021 - Volume 10
12. Petrella JR, Shah LM, Harris KM, et al. Preoperative functional MR imaging localization of language and motor areas: Effect on therapeutic decision making in patients with potentially resectable brain tumors. *Radiology* 2006; 240: 793–802.
13. Mahdavi A, Azar R, Haghghat Shoar M, et al. Functional MRI in clinical practice: Assessment of language and motor for pre-surgical planning. *Neuroradiol Journal* 2015 Oct;28(5):468-73