Pejouhesh dar Pezeshki (i.e., Research in Medicine) **Case Report**

The Quarterly Journal of School of Medicine, Shahid Beheshti University of Medical Sciences 2025; Vol. 49; No. 4

Superior Mesenteric Artery Syndrome Associated with Massive Gastric Dilatation and Its Proposed Surgical Management: A Case Report

Seyed Hassan Seyed Sharif[1], Ghobad Rahimi[2], Rasul Nikdel[1]*

1. Department of General Surgery, School of Medicine, North Khorasan University of Medical Sciences, Bojnurd, Iran.
2. Department of Internal Medicine, North Khorasan University of Medical Sciences, Bojnurd, Iran.

Received: December 30, 2024; Accepted: February 15, 2026

Abstract

Background and Aim: Superior mesenteric artery syndrome (SMAS) is characterized by compression of the third portion of the duodenum between the superior mesenteric artery (SMA) and the abdominal aorta as a result of the loss of retroperitoneal fat. The true incidence of this rare condition is unknown. Acute gastric dilatation secondary to SMAS may be accompanied by duodenal ischemia, intestinal pneumatosis, or portal venous gas and can be life- threatening. This report describes a patient with SMAS complicated by severe gastric dilatation and outlines a definitive surgical approach.

Case Presentation: A 19-year-old male presented with unintended weight loss and clinical evidence of upper gastrointestinal obstruction. Imaging studies confirmed marked gastric dilatation secondary to SMAS. The patient underwent surgical duodenal decompression (duodenostomy) combined with interposition of an omental flap between the SMA and the duodenum, followed by placement of a nasogastric tube for postoperative drainage.

Conclusion: At the two-month follow-up, the patient showed a favorable outcome. Acute gastric obstruction secondary to SMAS was effectively managed by interposing an omental flap between the SMA and the duodenum to relieve vascular compression, together with duodenal decompression and nasogastric drainage. This technique offers a durable solution and may prevent recurrence of gastric dilatation and associated ischemic complications.

Keywords: superior mesenteric artery syndrome; acute gastric dilatation; mega- stomach

Please cite this article as: Seyed Sharif SH, Ghoad Rahimi G, Nikdel R. Superior Mesenteric Artery Syndrome Associated with Massive Gastric Dilatation and Its Proposed Surgical Management: A Case Report. Pejouhesh dar Pezeshki. 2025;49(4):60-67.

[Downloaded from pejouhesh.sbmu.ac.ir on 2026-10-27]

***Corresponding Author:** Rasul Nikdel; **Email:** rasul.nikdel@yahoo.com
Department of General Surgery, School of Medicine, North Khorasan University of Medical Sciences, Bojnurd, Iran.

فصلنامه علمی-پژوهشی دانشکده پزشکی، دانشگاه علوم پزشکی و خدمات بهداشتی-درمانی شهید بهشتی
دوره ۴۹، شماره ۴، سال ۱۴۰۴ شمسی، صفحات ۶۰ تا ۶۷

گزارش یک مورد سندرم مزانتریک فوقانی و بزرگی شدید معده و درمان پیشنهادی آن

سید حسن سید شریفی[۱]، قباد رحیمی[۲]، رسول نیکدل[۱*]

۱- گروه جراحی عمومی، دانشکده پزشکی، دانشگاه علوم پزشکی خراسان شمالی، بجنورد، ایران.

۲- گروه بیماری‌های داخلی، دانشگاه علوم پزشکی خراسان شمالی، بجنورد، ایران.

تاریخ دریافت: ۱۴۰۳/۱۰/۱۰ تاریخ پذیرش: ۱۴۰۴/۱۱/۲۶

چکیده

سابقه و هدف: سندرم شریان مزانتریک فوقانی (SMA) شامل فشرده شدن دوازدهه بین SMA و آئورت شکمی (AA) به دلیل از دست دادن بافت چربی است. میزان بروز این سندروم نادر ناشناخته است، گزارش‌های مربوط به اتساع حاد معده به دنبال این بیماری ممکن است همراه با ایسکمی، پنوماتوز یا گاز داخل ورید پورتال باشد و می‌تواند کشنده باشد. هدف از مورد سندرم مزانتریک فوقانی و بزرگی شدید معده و درمان پیشنهادی آن است.

معرفی بیمار: آقای ۱۹ ساله به دنبال کاهش وزن با شواهد انسداد دستگاه گوارش مراجعه کردند و با تشخیص اتساع شدید معده به دلیل سندروم مزانتریک فوقانی تحت درمان آزادسازی دئودنوم و قرار دادن فلپ امنتوم بین شریان و دئودنوم و تعبیه لوله نازوگاستریک قرار گرفتند.

نتیجه‌گیری: با پیگیری دو ماهه مشخص شد که انسداد حاد معده به دنبال SMAS می‌تواند با قرار دادن فلپ امنتوم بین SMA و دئدنوم و درناژنازو گاستریک درمان شود.

واژگان کلیدی: سندروم مزانتریک فوقانی؛ اتساع حاد معده؛ معده بیش ازحد بزرگ شده

به این مقاله، به صورت زیر استناد کنید:

Seyed Sharif SH, Ghoad Rahimi G, Nikdel R. Superior Mesenteric Artery Syndrome Associated with Massive Gastric Dilatation and Its Proposed Surgical Management: A Case Report. Pejouhesh dar Pezeshki. 2025;49(4):60-67.

*نویسنده مسئول مکاتبات: رسول نیکدل؛ آدرس پست الکترونیکی: rasul.nikdel@yahoo.com
گروه جراحی عمومی، دانشکده پزشکی، دانشگاه علوم پزشکی خراسان شمالی، بجنورد، ایران.

[Downloaded from pejouhesh.sbmu.ac.ir on 2026-10-27]

CC BY NC

مقدمه

انسداد خروجی معده، انسداد مکانیکی است که در اثر شرایط مختلف خوش‌خیم و بدخیم ایجاد می شود . بدخیمی‌ها مانند سرطان سر لوزالمعده، سرطان پیشرفته معده و سرطان اثنی عشر شایع‌ترین علل هستند. شرایط خوش‌خیم شامل تنگی پس از زخم و تجمع مایع پانکراس است (۱).

سندرم شریان مزانتریک فوقانی (SMA) شامل فشرده شدن دوازدهه بین SMA و آئورت شکمی (AA) به دلیل از دست دادن بافت چربی است. میزان بروز این سندروم نادر، ناشناخته است اما تصور می‌شود بین ۰.۰۱۳٪ و ۰.۳٪ باشد(۲). علائم شامل بی اشتهایی مزمن، حالت تهوع، استفراغ و درد شکم بعد از غذا است. یافته‌های معاینه فیزیکی شامل بزرگی شکم، حساسیت در قسمت فوقانی شکم در لمس عمیق و صداهای روده با صدای بلند است، اما یافته‌ها معمولاً مبهم و غیر اختصاصی هستند(۳).

گزارش‌های مربوط به اتساع حاد معده به دنبال این بیماری ممکن است همراه با ایسکمی، پنوماتوز یا گاز داخل ورید پورتال باشد و می‌تواند کشنده باشد(۴-۶). و مواردی منجر به گاستر کتومی شده که عمدتاً در کشورهای آسیای شرقی گزارش شده است(۷). سندروم مزانتریک فوقانی روش‌های درمانی متفاوتی دارد که عمدتاً به صورت بای‌پس دئودنوم به صورت گاستروژژنوستومی است (۸). که نیازمند باز شدن دستگاه گوارش و مواجهه با عوارض ان است(۹). سایر روش‌ها مانند آزادسازی لیگامان تریتز از گزینه‌های درمانی است که برای موارد انتخابی مورد استفاده قرار گرفته است(۱۰).

ما یک مورد مدیریت اتساع حاد و شدید معده به دنبال سندروم مزانتریک فوقانی را گزارش می‌کنیم که در فروردین ماه ۱۴۰۳ در بیمارستان امام علی(ع) بجنورد به روش آزادسازی نسبی لیگامان تریتز تحت درمان قرار گرفت.

معرفی بیمار

بیمار پسر ۱۹ ساله با توده بدنی ۲۰ که به دنبال اهداف زیبایی جهت ایجاد خط گونه رژیم غذایی لاغری می‌گیرد. بیمار پس از ۳۰ روز به دنبال کاهش وزن حدود ۵ کیلوگرم با علایم حالت تهوع استفراغ مکرر و درد شکم به دنبال مصرف غذا در فروردین ماه سال ۱۴۰۳به بیمارستان امام حسن(ع) بجنورد مراجعه کرده و پس از بستری، مورد بررسی قرار می‌گیرد.

نتایج بررسی‌های انجام شده شامل سی تی اسکن با ماده حاجب خوراکی وریدی که نشان دهنده معده بسیار بزرگ که تا داخل لگن امتداد داشته است، دئودنوم متسع حدود ۵ سانتی‌متر و کاهش زاویه SMA و ائورت به کمتر از ۱۳ درجه(۱۰،۲۵ درجه) داشته، که مجموع یافته‌ها مطرح کننده سندروم SMA و به دنبال ان اتساع شدید معده و دئودنوم بود (شکل‌های شماره ۱). درآندوسکوپی انجام شده معده پر از مواد غذایی خرد شده و فاقد شواهدی از بزوار بوده است هر چند ارزیابی کامل دئودنوم با توجه به پر بودن و آناتومی معده قابل انجام نبوده است و کاندید اندوسکوپی دوباره می‌شود.

[Downloaded from pejouhesh.sbmu.ac.ir on 2026-10-27]

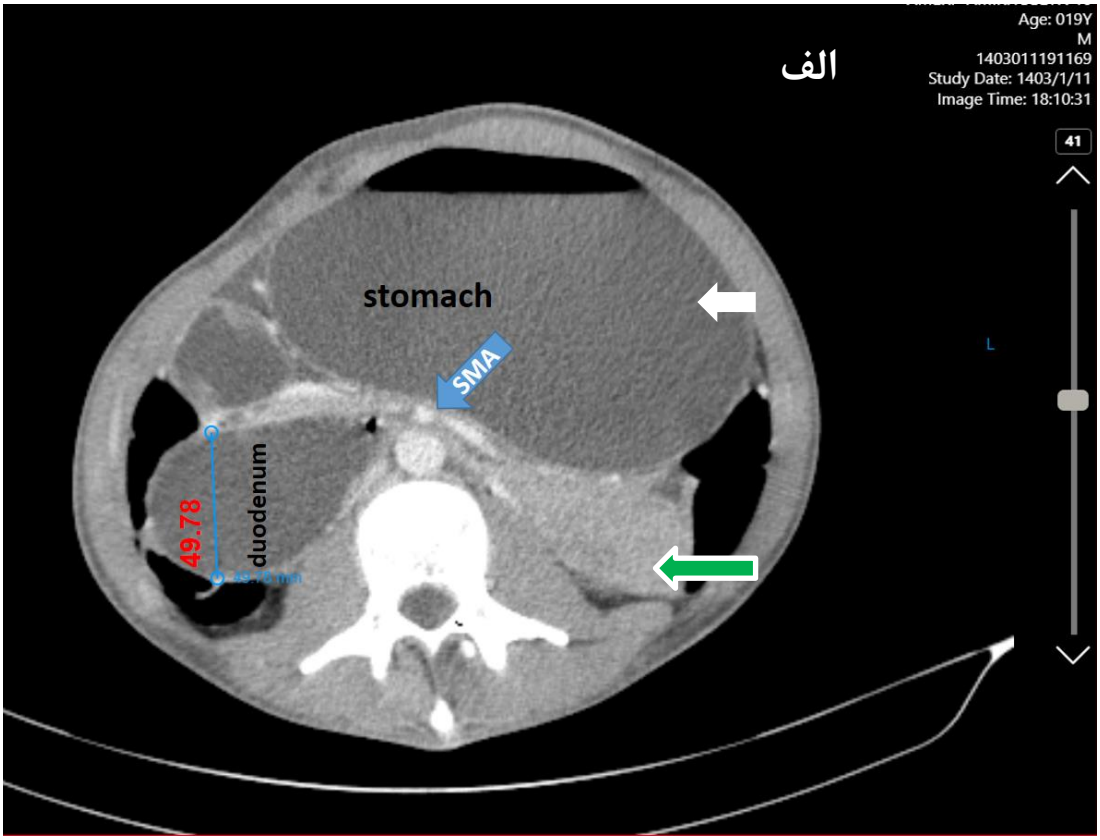

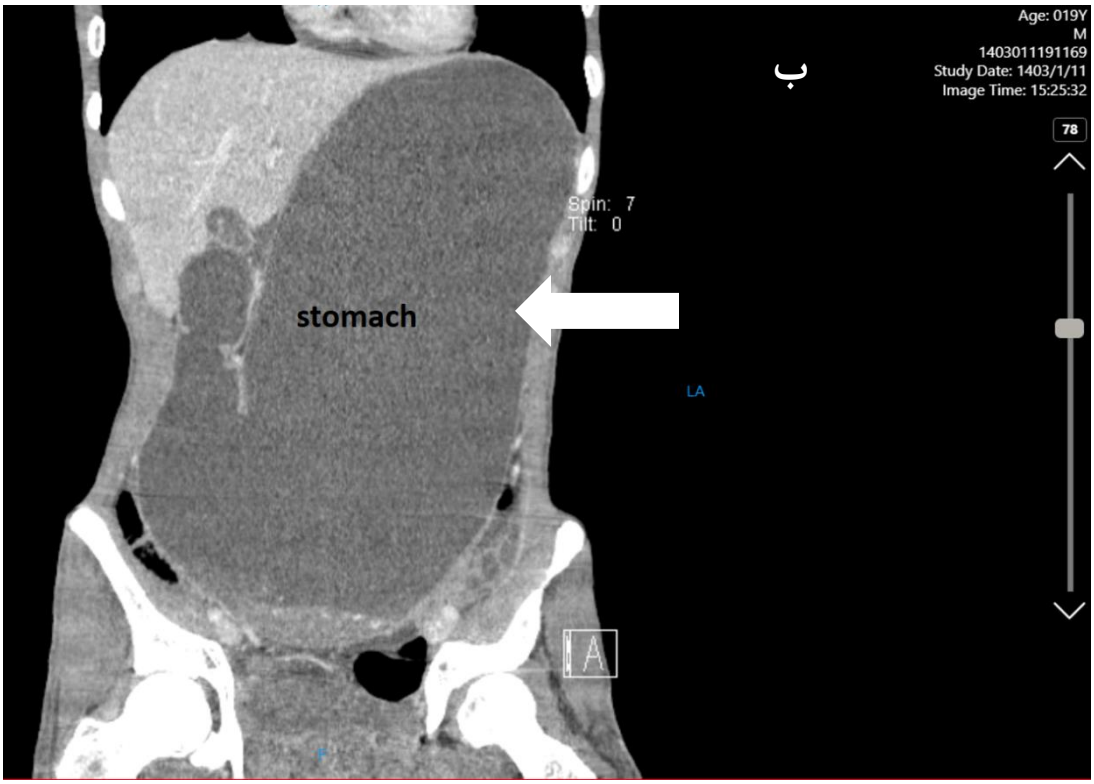

[Downloaded from pejouhesh.sbmu.ac.ir on 2026-10-27]

شکل ۱- الف- سی تی اسکن شکم با کنتراست خوراکی و تزریقی، مقطع عرضی، اتساع معده (فلش سفید) و دئودنوم (خط کش ابی) و کلاپس روده در سمت چپ پنجره آئورتومزانتریک (نوک پیکان سبز) قابل رویت است.
ب- مقطع کرونال، اتساع معده تا لگن (فلش سفید) موید انسداد خروجی معده است.
ج- کاهش زاویه ائورت و شریان مزانتریک فوقانی مطابق با اثر فشاری روی دئودنوم است.

بیمار تحت نظر متخصص داخلی اختلال الکترولیتی کنترل شده داشته، آنتی بیوتیک تراپی اولیه با پوشش باکترهای گرم منفی و بی هوازی انجام شده، و بیمار احیای اولیه کافی داشته است. ولی با توجه به عدم تحمل خوراکی، درد شدید، اتساع شکم و شک به پریتونیت به دنبال سندروم SMA منتقل سرویس جراحی می‌شود. پس از مشورت گروه جراحی تصمیم روش درمانی یکسان قبل از جراحی پیشنهاد نمی‌شود.

با توجه به درد و تندرنس شدید شکمی بیمار کاندیدای عمل جراحی می‌شود. از بیمار و خانوده بیمار رضایت آگانه گرفته شد و بیمار منتقل اتاق عمل شدند. با توجه به عدم کارکرد لوله ناز و گاستریک قبل از القای بیهوشی لوله نازوگاستریک خارج و لوله جدید تعبیه شده و تحت ساکشن متناوب قرار گرفت. در نتیجه حدود ۷ لیتر ترشحات صفراوی غلیظ ساکشن شد.

پس از باز کردن شکم معده متسع و شل بود که تا داخل لگن گسترش داشت، قابل مشاهده بود، مقداری مایع آزاد راکتیو داخل لگن وجود داشت، در بررسی دئودنوم تا نقطه محل تلاقی SMA کاملاً متسع بود و پس از آن روده باریک قابل مشاهده از لیگامان تریتز تا دریچه ایلئو سکال روی هم خوابیده بود. از همکار جراح جهت مشاوره و کمک حین عمل دعوت شد. معده و دئودنوم بررسی شد. شواهد ضایعه فضاگیر و انسدادی رویت نشد. و تشخیص حین عمل با تشخیص سندروم SMA قبل از عمل مطابقت داشت. با توجه به شلی شدید و التهاب معده، باز کردن معده و بر قراری مسیر گوارش به روش گاستروژژنوستومی یا هر گونه اناستوموز دیگر پر خطر در نظر گرفته شد. لذا تصمیم به آزاد سازی لیگامان تریتز جهت شد. نبض SMAدر ریشه مزانتر قابل لمس بود، لیگامان به اهستگی تا حدودی با قیچی مخصوص بافت آزاد شد، پس از آزاد سازی، دئودنوم قابل جا به جایی بود و قسمت‌هایی از آن به نظر ایسکمیک شده بود و دستکاری بیشتر انجام نشد. سپس قسمت سوم دئودنوم به سمت پایین و راست SMA و ائورت هدایت شد (Strong's Procedure)، سپس جهت جلوگیری از بازگشت دئودنوم به مکان قبلی ، فلپ امنتوم در حد فاصل SMA و قدام دئودنوم

[Downloaded from pejouhesh.sbmu.ac.ir on 2026-10-27]

قرار داده شد. شکم با مقداری آب گرم شستشو شد. شمارش گاز و لانگ گاز صحیح اعلام شد. جدار شکم در لایه‌ای اناتومیک ترمیم و بیمار با علایم حیاتی پایدار تحویل ریکاوری شد.

پس از عمل به بیمار توصیه شد: به پهلوی سمت راست بخوابد، برای بیمار داروی متوکلوپرامید تجویز می‌شود، و هر شش ساعت لوله نازو گاستریک ساکشن شد و ترشحات اندازه‌گیری شد.

پنج روز پس از عمل ترشحات به کمتر از ۵۰ سی سی هر ۶ ساعت کاهش یافت. بنابراین لوله نازوگاستریک خارج شد و برای بیمار رژیم غذایی شروع شد. بیمار با توصیه‌های مراقبتی ترخیص شد.

در ویزیت های ۷،۲۰،۶۰ روز بعد از عمل علایم بیمار بهبود یافته بود و جوان با توده بدنی ۲۰ به زندگی طبیعی خود بازگشت.(شکل‌های ۲)

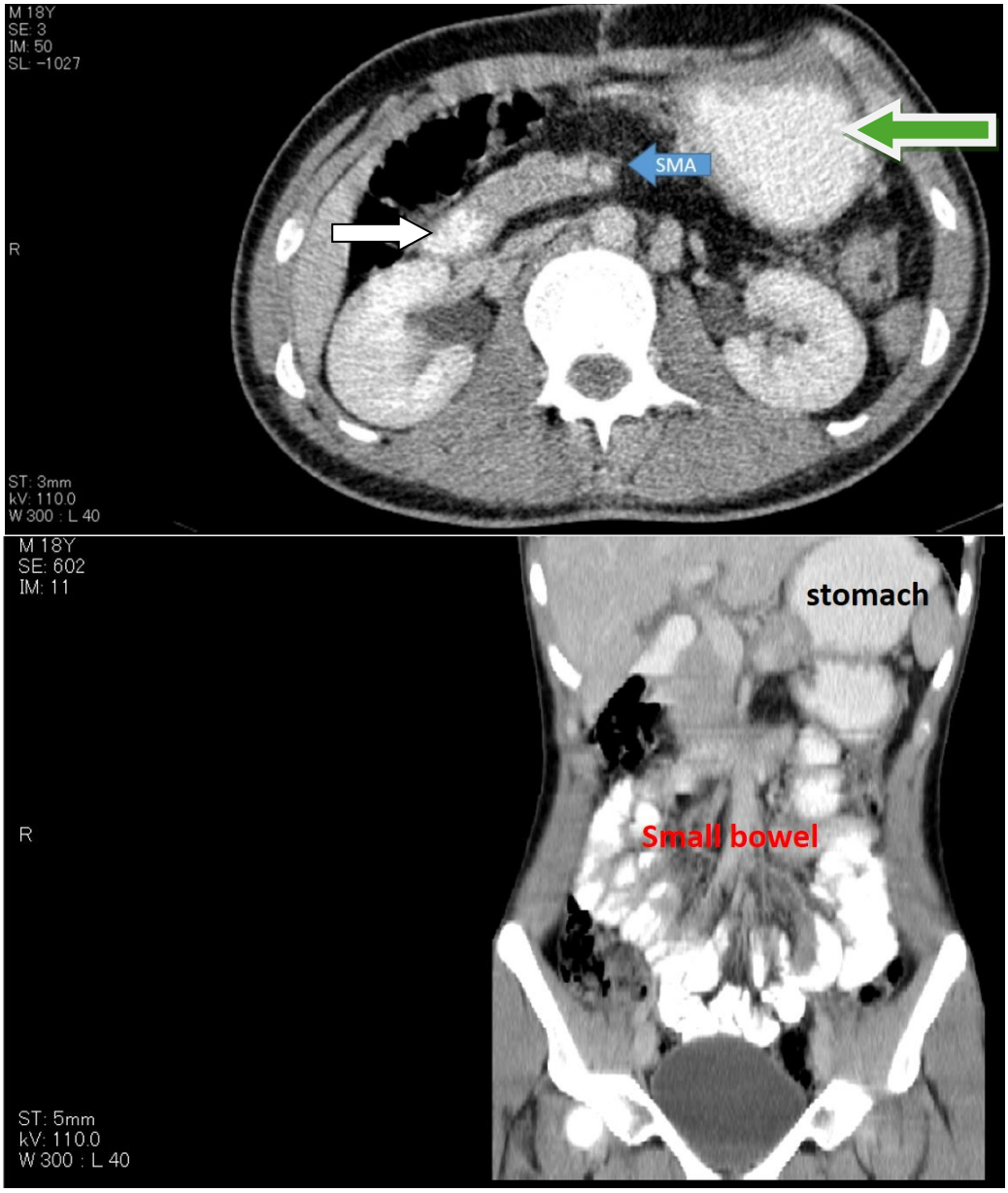

شکل ۲- سه ماه بعد از جراحی

تصویر بالا: سی تی اسکن خوراکی و وریدی در مقطع عرضی که نشان دهنده‌ی کاهش قطر معده (فلش سبز) و دئودنوم (فلش سفید) است.

تصویر پایین: سی تی اسکن شکم و لگن در مقطع کرونال که نشان دهنده‌ی عبور ماده‌ی حاجی به روده باریک شده است.

[Downloaded from pejouhesh.sbmu.ac.ir on 2026-10-27]

بحث

تحقیق نشان داد که انسداد حاد معده به دنبال SMAS می‌تواند با قرار دادن فلپ امنتوم بین SMAو دئدنوم و درناژنازو گاستریک درمان شود. هر چند در برخی مطالعه‌ها تنها زمانی جراحی را توصیه کرده بودند که درمان‌های محافظه کارانه موثر واقع نشود(۴). و در مطالعه‌ای با توجه به تاخیر مراجعه و شرایط بیمار درمان مافظه کارانه منجر به فوت بیمار شده بود هر چند که لوله نازوگاستریک به صورت اندوسکوپیک تعبیه شده بود(۵). تشخیص این بیماری به راحتی ممکن است نادیده گرفته شود و منجر به تشخیص دیر هنگام شده و درمان به موقع را به تاخیر بیندازد(۶). همان‌گونه که در گزارش ما ابتد بیمار تحت درمان نگه‌دارنده به صورت اصلاح آب و الکترولیت و تخلیه معده با لوله نازوگاستریک بود ولی درمان محافظه کارانه تنها در صورتی مفید است که بیمار علایم شکم حاد نداشته باشد که در ادامه سیر بیمار مطالعه ما با این مورد همخوانی نداشت و با وجود درمان نگه‌دارنده با توجه به درد شدید و علایم پریتونیت کاندیدای عمل جراحی شدند. از طرفی باید در نظر داشت که ممکن است لوله نازو گاستریک با مواد غذایی گیر کند و درمان محافظه کارانه با شکست مواجه شود، طوری که در بیمار ما با وجود داشتن لوله نازو گاستریک حدود ۷ لیتر ترشحات از معده ساکشن شد.

در برخی مطالعه‌ها عمل جراحی دئودنوژژنوستومی با بهترین نتیجه گزارش شده است و به عنوان درمان انتخابی ذکر شده است(۳, ۸) که با توجه به نحوه انجام این نوع اعمال نیاز به باز شدن دستگاه گوارش و افزایش عوارضی مثل عفونت زخم، نشت اناستوموز، بستری طولانی‌تر است. از طرفی درمان‌های جدیدتر مطرح شده‌اند که نیاز به باز شدن دستگاه گوارش ندارند و به صورت آزاد سازی لیگامان تریتز و انتقال ان به سمت راست شریان مزانتریک؛ بدون نیاز به باز شدن مجرای گوارشی است(Strong's Procedure) و درنتیجه خطرات ناشی از اناستوموز گوارشی را نیز ندارند(۱۰).

که نیازمند تبحر و انتخاب دقیق بیماران برای انجام این روش درمانی است، آن طور که در عمل ما به صورت باز رخ داد پس از آزاد سازی نسبی لیگامام شواهد ایسکمی بافتی روده به صورت مختصر بود که ممکن است در زمینه التهاب بافتی همراه یا تغییرات خون رسانی به دنبال اثر فشاری شریان مزانتریک باشد. بیمار ما با توجه به درد شدید و بزرگ شدن شدید معده با شک به پریتونیت تصمیم به عمل باز شد، هر چند در مطالعه همکاران با توجه به درد مختصر تصمیم به درمان نگه‌دارنده، یا با توجه به شدت زیاد درد ایسکمی معده تصمیم به گاسترکتومی شده است، که اهمییت در نظر داشتن این بیماری و درمان به موقع را نشان می‌دهد(۷). از طرفی روش‌های کمتر تهاجمی با افزایش زمان عمل و بستری طولانی‌تر پس از عمل همراه بوده است(۱۰). که نیازمند تجهیزات پیشرفته و جراح لاپاراسکوپیست با تجربه باشد. با توجه به شک به پریتونیت، التهاب، آتونی و بزرگی شدید معده باز کردن دستگاه گوارش ممکن بود با عوارض همراه باشد. به این خاطر ما تصمیم گرفتیم با ترکیب درمان جراحی؛ بودن باز شدن دستگاه گوارش به حفره پریتوئن(open strong s procedure) و درمان نگه‌دارنده پس از آن با حداقل دستگاری دستگاه گوارش و بدون عارضه بیماری را درمان کنیم.

نتیجه‌گیری

درمان بزرگی شدید معده به دنبال SMAS با توجه به علایم بالینی، ازمایشگاهی و یافته‌های حین عمل می‌تواند متفاوت باشد. تشخیص زود هنگام بیماری می‌تواند از عوارض تاخیر درمان جلوگیری کند، عمل جراحی بیماران می‌تواند به صورت نیمه الکتیو و پس از احیای کافی انجام شود. ترکیب جراحی آزاد سازی تریتز همراه با فلپ امنتوم با درمان نگه‌دارنده پس از عمل می‌تواند آسیب دستگاه گوارش و عوارض ان را کاهش دهد.

تشکر و قدردانی

بدین‌وسیله از تمامی اعضای تیم پزشکی، پرستاری و کادر درمانی که در تشخیص، درمان و مراقبت از بیمار مشارکت داشتند و همچنین از بیمار محترم و خانواده ایشان به‌دلیل همکاری و رضایت برای انتشار این گزارش موردی، صمیمانه تشکر و قدردانی می‌شود.

تعارض منافع

نویسندگان، تعارض منافعی را گزارش نکرده‌اند.

[Downloaded from pejouhesh.sbmu.ac.ir on 2026-10-27]

References

1. Irani S, Baron TH, Itoi T, Khashab MA. Endoscopic gastroenterostomy: techniques and review. Current opinion in gastroenterology. 2017;33(5):320-9.

2. Feng Y-M, Wan D, Guo R. Case report of gastric distension due to superior mesenteric artery syndrome mimicking hollow viscus perforation: considerations in critical care ultrasound. Medicine. 2018;97(20):e10757.

3. Claro M, Sousa D, da Silva AA, Grilo J, Martins JA. Wilkie's syndrome: an unexpected finding. Cureus. 2021;13(12).

4. Seo JH, Lee I, Choi S, Yang S, Kim YJ. Gastric Pneumatosis and Its Gastrofibroscopic Findings in Life-Threatening Superior Mesenteric Artery Syndrome Complicated by Anorexia Nervosa in a Child. Pediatric Gastroenterology, Hepatology & Nutrition. 2023;26(5):284.

5. Itagaki H, Abe Y, Endo T. Massive Gastric Dilatation and Multi-Organ Ischemia Due to Superior Mesenteric Artery Syndrome: A Rare Case Report. The American Journal of Case Reports. 2023;24:e940910-1.

6. Xie Y, Chen Y, Xia D, Zhu Y. Superior Mesenteric Artery Syndrome: A Case Report and Literatures Review. Journal of Translational Critical Care Medicine. 2023;5(2):e00017.

7. Tse A, Phan N, Ayoubi S, Fenton-Lee D. Necrotic mega-stomach from superior mesenteric artery syndrome. Journal of Surgical Case Reports .2024;(7): rjae463.

8. Cienfuegos JA, Hurtado-Pardo L, Valentí V, Landecho MF, Vivas I, Estévez MG, et al. Minimally invasive surgical approach for the treatment of superior mesenteric artery syndrome: long-term outcomes. World Journal of Surgery. 2020;44:1798-806.

9. Jaber HD, Magableh HM, Jaber MD, Magableh AM, Ghazal FH, Azzam AZ, et al. A Rare Case of Guillain-Barré Syndrome Post-gastrojejunostomy and Literature Review. Cureus. 2023;15(3).

10. White A, Shannon K, Stewart J, Laswi M, Soliman B, White AM. A Delayed Presentation of Superior Mesenteric Artery Syndrome Treated With Robotic-Assisted Strong Procedure. Cureus. 2024;16(8).

11. Tse A, Phan N, Ayoubi S, Fenton-Lee D. Necrotic mega-stomach from superior mesenteric artery syndrome. Journal of Surgical Case Reports .2024;(7): rjae463.

12. White A, Shannon K, Stewart J, Laswi M, Soliman B. A Delayed Presentation of Superior Mesenteric Artery Syndrome Treated With Robotic-Assisted Strong Procedure. Cureus. 2024;16(8):e67527.

[Downloaded from pejouhesh.sbmu.ac.ir on 2026-10-27]