

## شیوع تغییر آناتومیک عضلات تنار در مبتلایان به سندرم تونل کارپال

دکتر مسعود یآوری<sup>۱\*</sup>، دکتر شاهین محمد صادقی<sup>۲</sup>، دکتر جمال گوشه<sup>۲</sup>

<sup>۱</sup> گروه جراحی دست و میکروسکوپی، بیمارستان ۱۵ خرداد، دانشگاه علوم پزشکی شهید بهشتی  
<sup>۲</sup> گروه جراحی پلاستیک و زیبایی، بیمارستان ۱۵ خرداد، دانشگاه علوم پزشکی شهید بهشتی

### چکیده

**سابقه و هدف:** سندرم تونل کارپال (CTS) نوعی نوروپاتی فشارنده است که اتیولوژی مولتی فاکتوریال داشته و عوامل موضعی و سیستمیک در بروز آن نقش دارند. گزارش شده که احتمالاً برخی از عناصر آناتومیک سازنده تونل کارپال و یا مجاورت آن و یا واریاسیون‌های آناتومیک می‌توانند با تغییر در شکل یا فضای تونل کارپال سبب افزایش فشار به عناصر عبور کننده از میان آن شوند. لذا به منظور تعیین شیوع واریاسیون آناتومیک، امتداد یافتن عضلات تنار تا محل عضلات هیپوتنار و اتصال آنها به یکدیگر در این مطالعه بررسی شد.

**روش بررسی:** در این مطالعه توصیفی کلیه مبتلایان به CTS که کاندید عمل جراحی بودند، مورد بررسی قرار گرفتند. بیماران مبتلا به آرتریت روماتوئید، هیپرتیروئیدی، هیپوتیروئیدی، دیابت، آکرومگالی، سابقه شکستگی قبلی در استخوان‌های میچ دست و انتهای رادیوس و اولنار و نیز افرادی که به قالیافی یا کار با مته مکانیکی مشغول بودند، از مطالعه خارج شدند. بیماران مورد مطالعه در حین جراحی از نظر وجود واریاسیون آناتومیک مذکور بررسی شدند و شیوع آنها در نمونه‌ها تعیین و میزان واقعی آن برآورد گردید.

**یافته‌ها:** ۱۵۵ بیمار با میانگین سنی  $57/9 \pm 23$  سال بررسی شدند. ۹۰/۳ درصد آنها زن بودند. تغییر آناتومیک عضلات تنار در ۲۲/۶ درصد موارد مشاهده شد.

**نتیجه‌گیری:** تغییر آناتومیک عضلات تنار در مبتلایان به CTS شیوع بالایی دارد. انجام مطالعات بیشتر برای رسیدن به نتایج قطعی‌تر و نیز مطالعات تحلیلی توصیه می‌شود.

**واژگان کلیدی:** سندرم تونل کارپال، واریاسیون آناتومیک، عضلات تنار، عضلات هیپوتنار.

### مقدمه

عمومی به این سندرم مبتلا می‌شوند (۴-۶). امروزه مشخص شده است که اتیولوژی CTS مولتی فاکتوریال است و عوامل موضعی و سیستمیک در بروز آن نقش دارند، به‌گونه‌ای که CTS با بیماری‌هایی مثل دیابت، میگزادام، هیپرتیروئیدی، آکرومگالی، آرتریت روماتوئید و آبستنی همراهی دارد (۷). وجه تشابه تمام عواملی که به عنوان عامل خطر برای بروز CTS معرفی شده‌اند، اثرات فشارندگی، ایسکمی و اختلال در عملکرد آکسون‌ها در انتقال پیام عصبی است (۸-۱۰).

تونل کارپال نوعی تونل fibro-osseous است که سقف آن را قسمت مرکزی پالمار اپونوروزسیس تشکیل می‌دهد و ۹ تاندون فلکسور به همراه عصب مدیان از میان آن عبور

سندرم تونل کارپال (CTS= Carpal Tunnel Syndrom) شایع‌ترین نوروپاتی فشارنده است (۱) که با درد، پارستزی و ضعف در نواحی عصب‌دهی شونده عصب مدیان مشخص می‌شود (۲،۳). تاریخچه این اختلال حاکی از ارتباط آن با تروما و آسیب حاد میچ دست می‌باشد. هم‌چنین مشخص شده که کارگران شاغل در مشاغلی با حرکات مداوم دست و میچ، بیشتر از جمعیت

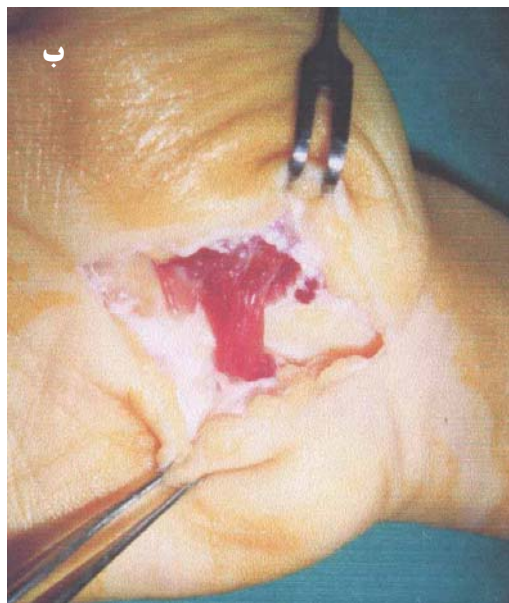
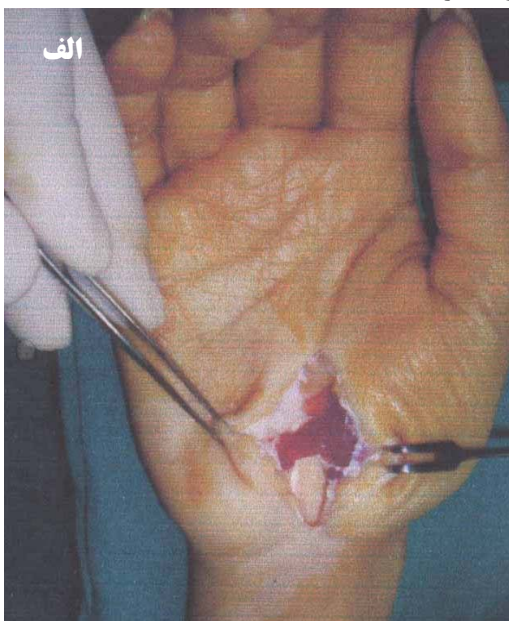
آدرس نویسنده مسئول: تهران، بیمارستان ۱۵ خرداد، بخش جراحی دست و میکروسکوپی، دکتر مسعود یآوری (e-mail: Masoudyy2003@yahoo.com)

تاریخ دریافت مقاله: ۱۳۸۸/۱۳/۱۰

تاریخ پذیرش مقاله: ۱۳۸۸/۶/۱۸

### یافته‌ها

۱۵۵ بیمار با میانگین سنی  $57/9 \pm 2/3$  سال (محدوده ۲۵-۸۵ سال) مورد بررسی قرار گرفتند. ۱۴۰ نفر (۹۰/۳ درصد) زن و ۱۵ نفر (۹/۷ درصد) مرد بودند. در ۳۵ بیمار (۲۲/۶ درصد) تغییر آناتومیکی عضلات تنار و یا واریاسیون آناتومیکی وجود داشت. میزان شیوع واقعی با فاصله اطمینان ۹۵ درصد از حداقل ۱۶ تا حداکثر ۲۹/۲ درصد در کل کشور برآورد شد. تغییر آناتومیکی عضلات تنار در ۵ مرد (۳۳/۳ درصد) و ۳۰ زن (۲۱ درصد) مشاهده شد. در شکل ۱ اتصال عضلات تنار و هیپوتنار به عنوان یک واریاسیون آناتومیکی ارائه شده است.



شکل ۱- واریاسیون آناتومیکی کارپال تونل به صورت اتصال عضلات تنار و هیپوتنار

می‌کنند (۱۱). در این میان برخی از عناصر آناتومیکی و یا واریاسیون‌های آن می‌توانند با تغییر در شکل یا فضای تونل کارپال سبب افزایش فشار به عناصر عبور کننده از میان آن شوند (۱۲-۱۴). در این مطالعه یکی از این واریاسیون‌های آناتومیکی یعنی امتداد یافتن عضلات تنار تا محل عضلات هیپوتنار و اتصال آنها به یکدیگر بررسی می‌گردد. این سندرم معمولاً در اثر فشار بر روی عصب مدیان در کانال مچی ایجاد می‌شود که باعث اختلالات پیشرونده حس و حرکت در قلمرو عصب مدیان می‌شود و در ۲-۴ درصد افراد بالغ دیده می‌شود به گونه‌ای که در ۸۰ درصد موارد در افراد بالای ۴۰ سال دیده می‌شود و زنان حدود چهار برابر بیشتر از مردان مبتلا می‌شوند. میزان بروز سندرم تقریباً ۱ تا ۵ مورد در هزار نفر در سال می‌باشد (۱۵) و بیشتر در دست غالب اتفاق می‌افتد. با توجه به شیوع متفاوت و عدم اطلاع از وضعیت آن در کشور و به منظور تعیین شیوع تغییر آناتومیکی عضلات تنار، این تحقیق روی مراجعین به بیمارستان ۱۵ خرداد طی سالهای ۸۷-۱۳۸۶ انجام گرفت.

### مواد و روشها

در این مطالعه توصیفی، کلیه بیمارانی با تشخیص سندرم تونل کارپال که کاندید عمل جراحی بودند، مورد مطالعه قرار گرفتند. تشخیص CTS اغلب بر اساس یافته‌های بالینی بود و از مطالعات سرعت انتقال عصب (NCV) برای اثبات بیماری در بیماران آتی‌پیک و برای تشخیص افتراقی‌ها استفاده شد. معیارهای خروج از مطالعه شامل ابتلا به آرتریت روماتوئید، هیپرتیروئیدی، هیپوتیروئیدی، دیابت، اکرومگالی، آبستنی، سابقه شکستگی قبلی در استخوان‌های مچ دست و انتهای رادیوس و اولنار و اشتغال در شغل‌هایی نظیر کار با مته مکانیکی، قالبیافی و سایر کارهای دستی بود. از روش در دسترس (available) برای انتخاب نمونه‌ها استفاده شد و تمام بیماران واجد شرایط ورود به مطالعه تحت بررسی قرار گرفتند. بیماران واجد شرایط تحت عمل جراحی قرار گرفتند و وجود واریاسیون آناتومیکی "امتداد عضلات تنار تا محل عضلات هیپوتنار و اتصال آنها به یکدیگر" با مشاهده مستقیم مورد بررسی قرار گرفت.

شیوع تغییر آناتومیکی عضلات تنار در نمونه‌ها تعیین و میزان واقعی آن با فاصله اطمینان ۹۵ درصد در جامعه بر آورد و نقش سن و جنس با این تغییر آناتومیکی با استفاده از آزمون کای‌دو مورد قضاوت آماری قرار گرفت.

## بحث

اگر چه بیماری CTS یک بیماری مولتی فاکتوریال است و عوامل موضعی و سیستمیک بسیاری از جمله اختلالات آندوکراین مثل دیابت، میگنزام، هیپرتیروئیدی، آکرومگالی، آرتریست روماتوئید، آبستنی و AVF را در بروز آن دخیل دانسته‌اند (۱۴)، ولی از طرف دیگر در تعداد قابل توجهی از این بیماران هیچ‌گونه عامل خطر شناخته شده‌ای وجود ندارد و به همین دلیل در سال‌های اخیر روش‌های تشخیصی مبتنی بر سی‌تی‌اسکن و یا آرتروسکوپی برای بررسی وضعیت آناتومیک و مورفولوژی کانال کارپال مورد توجه قرار گرفته است. این در حالی است که به صورت طبیعی بر اساس کتب مرجع آناتومی، قسمت مرکزی پالمار اپونوروزسیس، عضلات تنار را از عضلات هایپوتنار مجزا می‌کند (۱۵). پالمار اپونوروزسیس (نیام کف دستی) شامل سه قسمت مرکزی، خارجی، داخلی است و با عضلات کف دست مجاورت دارد. قسمت مرکزی آن ضخیم و محکم و سه گوش است و از فیبرهای طولی نیام کف دستی تشکیل شده است، ولی قسمت‌های داخلی و خارجی آن لیفی و نازک‌اند و قسمت خارجی پالمار اپونوروزسیس عضلات تنار و قسمت داخلی آن عضلات هایپوتنار را می‌پوشاند. نازک بودن پالمار اپونوروزسیس در این مناطق به این علت است که به این عضلات اجازه حداکثر فعالیت داده شود (۱۱). این تحقیق نشان داد که تغییر آناتومیک عضلات تنار در ۲۲/۵ درصد بیماران وجود دارد. جستجوی ما در متون و مقالات نشان داد

که آنها تاکنون اشاره‌ای به یکی بودن منشاء عضلات تنار و هایپوتنار نکرده‌اند. Kung و همکارانش در مطالعه‌ای که بر روی جسد بیماران انجام دادند دریافتند که عضلات تنار در ۶۸ درصد موارد از کارپال لیگامان عرضی (TCL)، در ۲۲ درصد موارد از تراپزیوم و در ۱۰ درصد موارد از اسکافوئید مبدا می‌گیرد، در عوض عضلات هایپوتنار در ۹۴ درصد موارد از TCL، در ۲۴ درصد موارد از لیگامان کارپال قدامی (VCL)، در ۱۲ درصد موارد از هوک استخوان همیت و در ۱۶ درصد موارد از استخوان پیزیفورم مبدا می‌گیرد (۱۶).

مسلم آن است که با این مطالعه بطور قطع نمی‌توان گفت که این اختلال آناتومیک علت اصلی سندرم کارپال تونل در این بیماران است، چرا که همانگونه که قبلاً نیز ذکر گردید در بسیاری از بیماران با تشخیص قطعی سندرم کارپال تونل هیچ‌گونه علتی برای آن یافت نمی‌شود و این اختلال آناتومیک می‌تواند یک یافته آناتومیک و یک عامل خطر برای بروز CTS و نه قطعاً علت سندرم باشد. از آنجایی که شیوع این واریاسیون‌ها در جمعیت عمومی و افراد غیرمیتلا نامشخص است، برای رسیدن به نتایج قطعی‌تر انجام مطالعات مورد-شاهدی ضروری به نظر می‌رسد. با این حال نتایج این مطالعه این فرضیه را مطرح می‌سازد که در بیماران فاقد هر گونه عامل خطر شناخته شده، باید به وجود واریاسیون‌های آناتومیک شک کرد و انجام روش‌های مبتنی بر تصویر برداری نظیر سی‌تی‌اسکن در این بیماران برای تشخیص آن مفید می‌باشد.

## REFERENCES

1. Atroshi I, Gummesson C, Johnsson R, Ornstein E, Ranstam J, Rosén I. Prevalence of carpal tunnel syndrome in a general population. *JAMA* 1999;282:153-58.
2. Roquelaure Y, Ha C, Pelier-Cady MC, Nicolas G, Descatha A, Leclerc A, et al. Work increases the incidence of carpal tunnel syndrome in the general population. *Muscle Nerve* 2008;37:477-82.
3. Violante FS, Armstrong TJ, Fiorentini C, Graziosi F, Risi A, Venturi S, et al. Carpal tunnel syndrome and manual work: a longitudinal study. *J Occup Environ Med* 2007;49:1189-96 .
4. Lundborg G, Dahlin LB. The pathophysiology of nerve compression. *Hand Clin* 1992;8:215-27.
5. Gelberman RH, Hergenroeder PT, Hargens AR, Lundborg GN, Akeson WH. The carpal tunnel syndrome. A study of carpal canal pressures. *J Bone Joint Surg Am* 1981;63:380-83 .
- 6.6 – Gelberman RH, Szabo RM, Williamson RV, Hargens AR, Yaru NC, Minter-Convery MA. Tissue pressure threshold for peripheral nerve viability. *Clin Orthop Relat Res* 1983;178:285-91 .
7. Rhdevik B, Lundborg G, Bagge U. Effects of graded compression on intraneural blood flow. An in vivo study on rabbit tibial nerve. *J Hand Surg [Am]* 1981;6:3-12 .
8. Ferry S, Hannaford P, Warskyj M, Lewis M, Croft P. Carpal tunnel syndrome: a nested case-control study of risk factors in women. *Am J Epidemiol* 2000;151:566-74 .
9. Fuchs PC, Nathan PA, Myers LD. Synovial histology in carpal tunnel syndrome. *J Hand Surg Am* 1991;16:753-58 .

10. Naranjo A, Ojeda S, Mendoza D, Francisco F, Quevedo JC, Erasquin C. What is the diagnostic value of ultrasonography compared to physical evaluation in patients with idiopathic carpal tunnel syndrome? *Clin Exp Rheumatol* 2007;25:853-59 .
11. Cobb TK, Dalley BK, Posteraro RH, Lewis RC. Anatomy of the flexor retinaculum. *J Hand Surg Am* 1993;18:91-99.
12. Bessette L, Keller RB, liang MH, Simmons BP, Fossil AH, Katz JN. Patients' preferences and their relationship with satisfaction following carpal tunnel release. *J Hand Surg Am* 1997;22:613-20.
13. Bindra RR, Evanoff BA, Chough LY, Cole RJ, Chow JC, Gelberman RH. The use of routine wrist radiography in the evaluation of patients with carpal tunnel syndrome. *J Hand Surg [Am]* 1997;22:115-19.
14. Kwon BC, Jung KI, Baek GH. Comparison of sonography and electrodiagnostic testing in the diagnosis of carpal tunnel syndrome. *J Hand Surg Am* 2008;33:65-71.
15. Gousheh J, Iranpur A. Association between CTS and AVF in Hemodialysis Patients. *PRS* 2005:508-12.
16. Kung J, Budoff JE, Wei ML, Gharbaoui I, Luo ZP. The Origins of the Thenar and Hypothenar Muscles. *J Hand Surg* 2005;30:475-76.